Aus der Universitäts-Hautpoliklinik, Ziegelstraße und dem Institut für Ernährungslehre, Berlin NW 7
(Leiter: Prof. Dr. Sigwald Bommer)

Die äußere Anwendung von Vitamin C an der Haut

INAUGURAL-DISSERTATION
zur Erlangung des zahnärztlichen Doktorgrades an der Friedrich-Wilhelms-Universität zu Berlin

vorgelegt von

Romuald Malinowski a. d. H. Pobóg
gen. Malinovskis
aus Riga

Tag der Promotion: 28. 3. 1940

Druck: Karl u. Richard Hoffmann, Charlottenburg, Schillerstr. 44.

M 14

Gedruckt mit Genehmigung

der

Medizinischen Fakultät der Universität Berlin

Dekan: Prof. Dr. Kreuz

Referent: Prof. Dr. Bommer

Korreferent: Prof. Dr. Frieboes

R. UNIV.
BIBLIOTHEEK
LEIDEN

Der großen Wohltäterin der Menschheit

der Entdeckerin des Radiums und Poloniums

MARYA CURIE geb. SKLODOWSKA

IN MEMORIAM

Inhaltsverzeichnis.

Seite

Zur Einführung 7

I. Wirkung und therapeutische Bedeutung des Vitamins C . 11

II. Vitamin C-Gehalt einzelner Stoffe und seine Beziehungen zur Therapie 16

III. Tabelle zum Vitamin C-Gehalt einiger Nahrungs- und Genußmittel . . . . . 19—20

IV. Die klinische Anwendung der Ascorbinsäure:
A) In der Allgemeinmedizin 22
B) In der Dermatologie 48

V. Die äußere Anwendung von Vitamin C an der Haut . . 55

VI. Krankenberichte 58

Zusammenfassung 72

Literaturverzeichnis 74

Digitized by the Internet Archive
in 2026

https://archive.org/details/IA41550817_0112

Zur Einführung.

Die Vitaminlehre veranschaulicht im besonderen Maße, wie sehr empirisches Können und ärztliche Forschung einander zu ergänzen vermögen.

Betrachtet man die Resultate der Vitaminforschung und vergleicht das Erfahrungsgut früherer Jahrhunderte mit den Ergebnissen neuester Medizin, fällt vor allem beim Vitamin C die Übereinstimmung auf, die zwischen den Erfahrungen von damals einerseits und den tierexperimentellen Untersuchungen und den Folgerungen der klinischen Praxis andererseits bestehen. Die Heilwirkung von frischen Obstsäften und Kräutern, wie Zitronensaft und Hagebutten bei gewissen Mangelkrankheiten, war seit langem eine bekannte Tatsache. Es ist ein Verdienst der wissenschaftlichen Medizin, diese Erfahrungen der Volksmedizin theoretisch unterbaut zu haben, ebenso wie sie es war, die die wirksamen Bestandteile der in der Naturheilkunde angewandten Mittel isolierte und synthetisch darstellte. Die Lehre von den Vitaminen hat seit dieser Zeit eine schnelle Entwicklung erfahren, die die Bedeutung dieser Faktoren für die Therapie verschiedenster Leiden nicht mehr bestreiten läßt. — Erst in neuester Zeit, im Jahre 1928, fand eine seit dem dreizehnten Jahrhundert bekannte und seit ca. zweihundert Jahren als Ernährungsstörung behandelte Erscheinung [35]), der Skorbut, seine exakte wissenschaftliche Erklärung Empirische Anschauungen machten wissenschaftlichen Erkenntnissen Platz. Der Skorbut wurde als eine C-Avitaminose erkannt; mit der Isolierung des antiskorbutischen Vitamins war damit die Möglichkeit zu einer systematischen Therapie gegeben. Eine Fülle neuer Ausblicke, die sich alle um den C-Vitaminkomplex gruppieren, ging davon aus. Sie erfahren eine ständige Erweiterung und Vertiefung, allerdings, wie betont werden muß, nicht immer im positiven Sinne.

In der älteren medizinischen Literatur findet man zahlreiche Hinweise auf die klassische C-Avitaminose, den Skorbut oder Scharbock, und seine Behandlung. Stephanus Blancardus

[23]), ein holländischer Arzt, weist 1693 in seinem Werk „Gründliche Beschreibung vom Scharbock und dessen Zufällen" auf Diagnose, Therapie und Prognose des Skorbuts hin. Der 1665 geborene Chirurgus Johann Dietz [51]) berichtet in seiner 1915 erstmalig veröffentlichten „Würklichen und wahrhaftigen Lebensbeschreibung" u. a. über seine Erlebnisse als Schiffsarzt bei den Walfischfängern bzw. über die von ihm beobachteten Skorbutfälle: „Und hab ich in Wahrheit oft den rohen Stockfisch auf dem Anker geklopfet und mit dem größten Appetit gessen. Dazu wohl mit geholfen hat, daß — auf Einraten eines guten Freundes — ich wohl sechszehen Kannen Frantzwein mit eingeriebenem Meerrettich mitnahm und davon täglich, vor den Scharbock, zwei Gläser trank. Ich muß's in Wahrheit diesem Mittel, nebenst GOtt, zuschreiben, daß ich vor dem Scharbock präservieret. Die anderen alle waren dran siech und konnten durch kein Mittel kurieret werden, als bis wir in Spitzbergen, welches außer Zweifel am äußersten Ende Americae und unterm Nordpol gelegen, den daselbst wachsenden Schlath und Erfrischung bekamen. — — Wir wurfen die Anker und setzten die Schaluppen ins Meer. Das erste war, daß wir die Kranken an Land brachten, welche wie das Viehe zum Teil mit dem Maul das Schlath, welches eine Art Kraut, fast wie das Löffelkraut, von der Erde fraßen und in drei Tagen alle gesund wurden." — Die Militärärzte des kleinrussischen Feldzuges Karls XII. von Schweden verwandten zur Skorbuttherapie einen Aufguß aus Kiefernadeln. Schon 1534 rühmt Cartier die heilbringende Wirkung eines frischen Extraktes aus Kiefernadeln bei der Skorbutbehandlung. Die heutige Forschung hat nachgewiesen, daß Kiefernadeln reichhaltige Vitamin C-Träger sind. Ein österreichischer Militärarzt veröffentlichte 1720 seine Erfahrungen bei der Skorbutbehandlung und spricht über eine durchaus neuzeitig anmutende Therapie mit Apfelsinen- und Zitronensaft (Venzmer [268]).

Von den rein empirischen Behandlungsmethoden der Ärzte vergangener Jahrhunderte bis zu den nach wissenschaftlichen Richtlinien durchgeführten Versuchen ärztlicher Forscher der letzten Jahrzehnte und den daraus gezogenen Schlußfolgerungen war ein weiter Weg.

Im Jahre 1928 gelang dem ungarischen Arzt und Forscher Albert de Szent-Györgyi die Entdeckung der chemischen Natur

des antiskorbutischen Vitamins C [245]). Der experimentelle Nachweis einer willkürlichen Skorbuterzeugung am Meerschweinchen, das von allen Tieren zusammen mit dem Affen für Untersuchungen mit dem Faktor C prädisponiert ist, wurde von den Norwegern Axel Holst und Froelich in den Jahren 1907 bis 1912 durch Ernährungsversuche geführt [114]). Es waren das die ersten wissenschaftlich begründeten Untersuchungen über die Entstehung von Skorbut infolge einseitiger Ernährungsweise und die therapeutische Wirkung gewisser Nahrungsmittel bei dieser Avitaminose. Die Mitteilungen von Rygh [207]) über Konstitution und Synthese des Vitamins C erwiesen sich als ein Irrtum. Sie wurden von keinem anderen Forscher bestätigt.

Professor de Szent-Györgyi gewann den von ihm entdeckten Stoff aus Nebennieren von Ochsen und aus Pflanzenmaterial: aus Orangen und Kohl. Er nannte ihn Hexuronsäure. 1932 wies er zusammen mit Svirbely [244]) die Identität der von ihm gewonnenen Hexuronsäure mit dem seit langem gesuchten antiskorbutischen Faktor, dem Vitamin C, nach: Hexuronic acid as the antiscorbutic factor. Fast zu gleicher Zeit veröffentlichte King [131]) Arbeiten, die bewiesen, daß die Hexuronsäure identisch mit dem Vitamin C sei. Nachprüfungen von Tillmans, Hirsch und Dick [260]) u. a. bestätigten diese Behauptung.

Einer weitgehenden Anwendung in therapeutischer Hinsicht standen zunächst die hohen Herstellungskosten hinderlich im Wege. 1928 mußten zur Isolierung der Hexuronsäure kolossale Mengen von Nebennieren der Schlachttiere verarbeitet werden. Einen wesentlichen Fortschritt stellte da eine Beobachtung von Szent-Györgyi dar. Er machte auf den Vitamin C-Reichtum der frischen Paprika, der billigen Nationalfrucht Ungarns, aufmerksam. Diese Vitamin C-Quelle enthält Ascorbinsäure in ca. viermal höherer Konzentration als die Orange, die bis dahin als C-reichste Frucht angesehen wurde. (Wieters [283]). So liefern 2000 kg Paprika ½ kg Ascorbinsäure (Bauke [11]). Das Jahr 1933 brachte die Ermittlung der chemischen Konstitution und die Synthese des neuen Stoffes. Konstitutionsformeln wurden von Haworth, Hirst, Karrer, Micheel, v. Euler, [63]) u. a. angegeben. Haworth und Hirst führten als erste die Synthese des Vitamins C durch [103]). Sie öffneten damit experimentellen Neuforschungen den Weg und schufen die Möglichkeit, das C-Vitamin in größerem Umfange hinsichtlich seines

klinischen Indikationsbereiches zu erproben. Die Synthese des C-Stoffes versetzt uns in die Lage, den Charakter der C-Avitaminose besser erkennen zu können und schafft darüber hinaus die Wahrscheinlichkeit einer erfolgreichen Therapie und Prophylaxe der C-Avitaminose sowie aller Erkrankungen, die in irgend einem ursächlichen Zusammenhang mit dem Gesamtkomplex dieser Vitaminfrage stehen. Auf dem Gebiet der praktischen Medizin konnte durch Fortschritte in der Vitaminforschung in nicht übersehbaren Fällen verschiedenster Art Hilfe geleistet werden. Nach Sichtung der Literatur muß ich allerdings darauf hinweisen, daß dieser Erfolgsstatistik eine nicht unbeträchtliche Mißerfolgsstatistik gegenübergestellt werden kann. Das Gebiet der Vitamin C-Therapie ist stark umstritten. Zahlreiche Kliniker haben die Behandlung aufgenommen und durchgeführt. Die Erfahrungen mit dem neuen Heilmittel waren und sind nicht einheitlich; doch berichten die meisten Autoren über günstige Ergebnisse. Die Bedeutung der Ascorbinsäure ist in einer Reihe ganz bestimmter Krankheiten unumstritten. Viele Autoren empfehlen sie als Pharmakon, während andere den C-Faktor bei den gleichen Krankheiten z. T. verwerfen, z. T. seine Bedeutung eingeschränkt sehen wollen.

Die von verschiedenen Firmen des In- und Auslandes her gestellte synthetische Substanz kann zu den unentbehrlichsten Mitteln der medikamentösen Therapie gerechnet werden. Calcipot „C"-Tropon, Cantan-Bayer, Cebion-Merck, Cevita-Chinoin, Redoxon-La Roche, Vitacimin (Takeda) und Viton (Sankyo) u. a. sind standardisierte Vitamin C-Präparate, die in Form von Tabletten, Ampullen und in Substanz oder Trockenampullen in den Handel gebracht werden. Interessant ist in diesem Zusammenhang eine Gegenüberstellung der Merckschen Werke, derzufolge der Preßsaft von zwei Zitronen bzw. von vier Orangen einer Vitamin C-Tablette von 0,05 g gleichkommt. (Siehe Tabelle über den Vitamin C-Gehalt einiger Nahrungs- und Genußmittel nach S. 19). Eine gesonderte Stellung nimmt das Fructamin der Nordmark-Werke ein; es weist einen Vitamin Komplex C + P auf, über dessen Wirkungsweise im speziellen Teil näher berichtet wird. Für die Wichtigkeit dieses Komplexes hinsichtlich eines Heilerfolges setzten sich Forscher wie de Szent-Györgyi und v. Euler ein.

I. Wirkung und therapeutische Bedeutung des Vitamins C.

Zum Verständnis der therapeutischen bzw. prophylaktischen Wirkungsweise der Ascorbinsäure muß man sich über das Wesen der Vitamine klar sein. Die Vitamine im allgemeinen haben die große Aufgabe, als Nahrungsstoffe zu dienen. Sie sind ferner wichtig als Ergänzungsstoffe und als Pharmaka. Diese Heilstoffe wirken sich vermutlich unabhängig von den außerdem zu erfüllenden Aufgaben aus. Hier interessiert vor allem die Tatsache, daß es sich um „Stoffe mit Heilwirkungen" handelt. Ungenügende Zufuhr dieser lebensnotwendigen Stoffe bewirkt gesundheitliche Störungen; ihr Fehlen kann schwere Krankheitszustände zur Folge haben. Diese Ausführungen beziehen sich vor allem auf das Vitamin C. Verschiedene Autoren rechnen die Vitamine zu den wirksamsten uns bekannten Heilstoffen und weisen darauf hin, daß sie in der Reihe der Heilstoffe eine bevorzugte Stelle einnehmen [210]). Eine weitere Eigentümlichkeit ist die Tatsache, daß die Vitamine in winzigster Menge wirksam sind und bei dieser Wirkung nicht abgenutzt werden, eine Eigenheit, die sie nur noch mit den Hormonen teilen. Über die Funktionen der Vitamine, auch des Faktors C, innerhalb des normalen Organismus ist uns vieles noch unverständlich. Die Forschungen auf diesem Gebiet sind zur Zeit noch nicht abgeschlossen. Nach Stepp-Kühnau-Schröder [233]) sind die Vitamine organische Verbindungen, die dem tierischen gesunden Organismus in kleinster Menge dauernd von außen zugeführt werden müssen, um die Erhaltung oder Vermehrung der Zellsubstanz zu ermöglichen und die normale Funktion der Organe sicherzustellen. Solche Stoffe sind bloß dann als Vitamine anzusehen, wenn sie einesteils in Mengen wirksam werden, deren Kleinheit ihre Verwendung zu Kalorienlieferung oder als direktes Baumaterial der Zellsubstanz außer Frage läßt oder wenn anderenteils die Zelle zu ihrer Totalsynthese nicht fähig ist. Diese lebenswichtigen Stoffe wurden erstmalig von dem polnischen Biochemiker Kazimierz Funk „Vitamine" genannt [35]). Diese

Bezeichnung setzte sich dann allgemein durch. Die Krankheiten, die infolge des Fehlens von Vitaminen entstehen, heißen allgemein „deficiency diseases". Da der menschliche Organismus die Fähigkeit Vitamin C zu bilden nicht besitzt, tritt bei ungenügender Zufuhr ein C-Mangel ein, der von weitgehendem Einfluß auf das Krankheitsgeschehen ist. Vom Vitamin C schreibt Bommer [32]), daß es „neben seiner Aufgabe in einem Oxydationssystem der Zelle wahrscheinlich insbesondere die Funktion, die Gefäßwände intakt zu halten", besitzt.

Das Vitamin C entspricht chemisch der l-Ascorbinsäure. Die reine l-Ascorbinsäure, deren empirische Formel $C_6H_8O_6$ ist, stellt ein weißes, feines Pulver dar, das aus gut ausgebildeten Kristallen besteht und den Charakter einer starken organischen Säure hat, Cox und Hirst [40]), [41]); Karrer [127]), [128]); Micheel [160]), [161]); Schaaf [200]). Die farblosen Kristalle lösen sich leicht in Wasser und haben eine stark saure Reaktion, was auf die Enolgruppe zurückzuführen ist. Die Ascorbinsäurekristalle schmelzen bei 190 bis 192°.

Bemerkenswert ist das starke reversible Reduktionsvermögen. Die oxydierte l-Ascorbinsäure kann nämlich durch die Gewebe zur Ursprungsform reduziert werden „und bei Oxydationsprozessen katalytisch wirken". Diese Oxydations-Reduktionswirkung der Ascorbinsäure nimmt vermutlich eine wichtige Stellung innerhalb der Zell-Lebensvorgänge ein (Stepp und Mitarbeiter [239]). Der Wirkungsmechanismus des C-Faktors kann nicht genau definiert werden; verschiedene Autoren haben sich der pharmakologischen Analyse angenommen, ohne aber bis heute die letzten Feinheiten der Wirkungsweise vollkommen geklärt zu haben. Während Szent-Györgyi im C-Vitamin den Teil eines Redoxsystems sieht, bezeichnet v. Euler [64]) es als einen Oxydations-Reduktions-Katalysator, der in zwei Oxydationssysteme eingreift. An einem soll die Katalase mitbeteiligt sein, am anderen dagegen nicht. Einige Autoren haben Einwirkungen der Ascorbinsäure auf eiweißspaltende Fermente festgestellt. Edlbacher und Leuthardt [55]) fanden einen aktivierenden Einfluß auf Arginase, Maschmann und Helmert [156]) berichteten über die Wirkung auf Papain, Karrer und Zehender [129]) und v. Euler, Karrer und Zehender [67]) auf katheptische Enzyme. Abderhalden [1]) veröffentlichte Untersuchungen zur Tyrosinase. Wichtige Fest-

stellungen über die Pharmakologie der Ascorbinsäure stammen ferner von Kreitmeier [1]). Außerordentlich wichtig erscheint die Tatsache, daß bei einer Vitamin C-Therapie eine Hypervitaminose nicht zu befürchten ist. Aus den Ausscheidungsversuchen nach Harris und Ray [2]) ist bekannt, daß ein Überangebot an Vitamin C nach kurzer Zeit wieder ausgeschieden wird. Eine Überdosierung ist demnach ausgeschlossen. Die normale Tagesausscheidung liegt bei 30 mg Ascorbinsäure (Schröder [3]). Der Tagesbedarf eines gesunden Menschen liegt zwischen 30 bis 50 mg. Zur Fixierung von C-Mangelzuständen bedient man sich einer Methode, die große klinische Bedeutung gewonnen hat: der Patient wird mit einer größeren Menge von Ascorbinsäure belastet, woran sich eine Kontrolle der Tagesausscheidung im Harn anschließt. Über die verschiedenen chemischen Bestimmungsmethoden, deren man sich als Hilfsmaßnahme bei der Vitamin C-Therapie bedient, gibt es eine ausführliche Zusammenstellunng diesbezüglicher Literatur in der Sammelstatistik von Willstaedt [284]).

Bei Bestimmungen der Toxizität wurden erhebliche Dosen ohne jede schädliche Wirkung vertragen; es ist dabei ohne Bedeutung, ob die Darreichung peroral oder parenteral vorgenommen wird [33]), [137]), [230]).

Wie schon bemerkt, waren Haworth und Hirst die ersten, die eine Synthese des Vitamins C durchführten: sie gingen dabei von d-Galaktose-diazeton über l-Xyloson - CNH HCL = l-Ascorbinsäure aus.

Die Konstitutionsformel lautet ungefähr folgendermaßen:

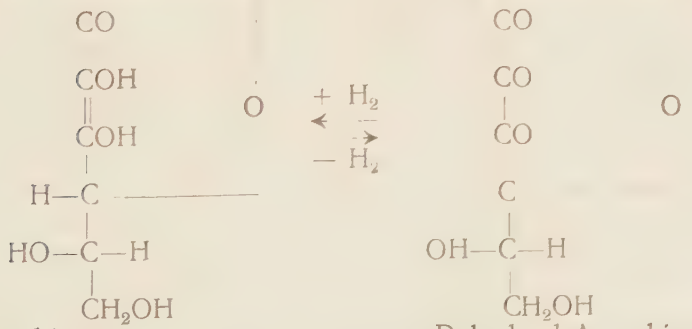

l-Ascorbinsäure. Dehydro-l-Ascorbinsäure.

Die II. Internationale Vitaminkonferenz in London 1934 legte für die Standardisierung des antiskorbutischen Vitamins

eine internationale Einheit = I. E. fest, wobei diese I. E. derjenigen Menge gleichkommt, die in ihrer antiskorbutischen Wirksamkeit 0,05 mg kristallisierter l-Ascorbinsäure entspricht. 0,05 mg der Ascorbinsäure sind dabei 0,1 ccm frischem Zitronensaft gleich. 10 internationale Einheiten = 0,5 mg l-Ascorbinsäure bzw. 1 Meerschweinchen-Einheit. Der bis dahin gültige C-Vitaminstandard, der Zitronensaftwert, wurde fallen gelassen [269]), [270]).

Für den therapeutischen Bereich ist die Grenze der Haltbarkeit dieses Heilstoffes wichtig. Er ist in fester Form und unter Luftabschluß in wässriger Lösung zufriedenstellend haltbar, dagegen unbeständig gegen Sauerstoff der Luft und in neutraler oder alkalischer Lösung.

Es dürfte von besonderem Interesse gerade in therapeutischer Hinsicht sein, daß das Vitamin C in zwei Arten antiskorbutische Wirksamkeit entfaltet. (Siehe S. 18). Außer der l-Ascorbinsäure gibt es noch mehrere andere Ascorbinsäurearten. Gleichzeitig mit der Ascorbinsäure wurden von Haworth und Hirst sieben Isomere dargestellt. Die Ascorbinsäure ist eine reduzierte Form des Vitamins C, während die andere gleichfalls antiskorbutisch wirkende Form dieses Vitamins, die Dehydroascorbinsäure, einer oxydierten Form entspricht [121]), [260]). Die d-Ascorbinsäure hat keine Wirkung. Die reine Dehydroascorbinsäure ist in wässriger Lösung nicht haltbar und zerfällt bei Gegenwart von Sauerstoff, Kohlensäure und Stickstoff, wobei der Zerfall durch Zimmertemperatur im Durchschnitt von 20° und stark alkalische und saure Reaktion schneller vor sich geht. Die ascorbinsäure- und dehydroascorbinsäureähnlichen Substanzen, die beim Abbau der Dehydroascorbinsäure entstehen, sind antiskorbutisch unwirksam. Dagegen ist eine wässrige Lösung der Dehydroascorbinsäure, die durch Oxydation von Ascorbinsäure mit Chinon hergestellt wird, von gleicher antiskorbutischer Wirkung wie die Ascorbinsäure [275]). Weiter sollen die l-Rhamno-Ascorbinsäure $^1/_5$ und die d-Arabo-Ascorbinsäure $^1/_{20}$ der l-Ascorbinsäurewirkung aufweisen [139]). Hinsichtlich der Arabo-Ascorbinsäure ist zu sagen, daß sich in bezug auf die vorbeugende Wirkung auf die Salvarsanallergie bei der Arabo-Ascorbinsäure das gleiche Ergebnis zeigt wie bei der l-Ascorbinsäure [254]). Die verschiedenen anderen Ascorbinsäurearten sind als wirkungslos anzusprechen [35]). Ich betone diese Zusammenhänge vor allem deshalb, weil das Vitamin

C in Früchten und Pflanzenteilen (Äpfel, Kartoffeln etc.) oft zu einem Teil als Dehydroascorbinsäure vorkommt, worin auch Haltbarkeit besteht. Die Dehydroascorbinsäure wird höchstwahrscheinlich durch Luftzutritt unter dem Einfluß der Pflanzenoxydase irreversibel zerstört. Die antiskorbutische Wirkung der Dehydroascorbinsäure wurde ebenfalls wie für die Ascorbinsäure durch tierexperimentelle Untersuchungen erwiesen. Es wurden zu diesem Zweck Vitamin C-frei ernährte Meerschweinchen mit wässriger Lösung reiner Dehydroascorbinsäure und mit Kartoffelpreßsaft behandelt [163]).

Die bahnbrechende Entdeckung Szent-Györgyi's brachte Aufklärung, die sich nicht bloß auf das Wesen der C-Avitaminose bezog. Nachdem die antiskorbutische Wirkung des Faktors von klinischer Seite sicher erwiesen war, ging man daran, die therapeutische Bedeutung dieses Vitamins im allgemeinen zu ergründen. Man beschäftigte sich mit den sogenannten Mangelkrankheiten und stellte einwandfrei fest, daß es sich beim Skorbut um eine C-Avitaminose, eine hochgradige Verarmung des Organismus an l-Ascorbinsäure, handelt. Darüber hinaus wurden viele leichtere Grade von Vitamin C-Mangel, sogenannte hypovitaminotische Zustände sowie die Beteiligung bei anderen Krankheitserscheinungen, untersucht. Mit den synthetisch hergestellten Reinpräparaten konnte man nicht allein der C-Avitaminose, sondern auch den Anfängen eines Leidens auf erwünscht breiter Basis wirksam entgegentreten. Die Verabreichung von Ascorbinsäure schuf neue Möglichkeiten und therapeutische Ausblicke. Die therapeutische Bedeutung dieses Vitamins fand eine bedeutende Erweiterung, und man kann wohl sagen, daß der Prozeß der Evolution heute noch nicht stillsteht. Es besteht anscheinend eine mannigfaltige Vielseitigkeit der therapeutischen Wirksamkeit des C-Stoffes. Die Indikationsbreite wächst von Jahr zu Jahr. Im entsprechenden Maße wächst auch das Lager der Autoren, das einem Großteil dieser Frage Skepsis entgegenbringt. Doch hat sich die Medikation mit dem Faktor C durchgesetzt; sie gilt heute bei einer Anzahl von Indikationen als erprobt. Auf Grund der Fachliteratur muß man sich zudem sagen, daß diesem Wirkstoff weitere therapeutische Wege offen stehen, wenn auch, wie bereits erwähnt, den vielen Erfolgen eine Reihe von negativ ausgefallenen Versuchen gegenübergestellt werden kann.

II. Vitamin C-Gehalt einzelner Stoffe und seine Beziehungen zur Therapie.

Das Vitamin C ist im Tier- und Pflanzenreich weit verbreitet. Im menschlichen und tierischen Organismus findet sich Ascorbinsäure in größerem Umfange in der Leber [22], [119], Niere, Milz [119], [139], Pankreas, Lunge, Herz [119], in den Nebennieren, und zwar in der Zona fasciculata und reticulata, im Thymus, Corpus luteum, im Hoden-Zwischengewebe [80], [119], [154], [192], [193], und in der Hypophyse [90], [92], [157] vor. Weiter ist es in der Augenlinse, im Glaskörper, im Kammerwasser [21], [48], [66], [69], [94], [95], [170], [171], [255], in der Darmwand [115], [286], der menschlichen Placenta (Neuweiler [178]) und in der Frauenmilch [179] anzutreffen. Ferner zeigen sich in der Epidermis der Haut deutliche Mengen von Ascorbinsäure [91]. Sowohl die Leber als auch die Nieren bzw. Nebennieren sind reich an Vitamin C. Ebenso enthalten die Nebennierenrindenpräparate den C-Faktor. Von dieser Kenntnis ausgehend, wurde bei neueren Forschungen eine Kombinationstherapie mit Vitamin C versucht, die sich als wirksam erwiesen hat. Es muß dabei allerdings darauf aufmerksam gemacht werden, daß die handelsüblichen Leberpräparate keine Ascorbinsäure enthalten [50]. Eine Abnahme des Vitamingehaltes der Leber und Nebenniere tritt bei Tyroxinverabreichung ein. Andererseits kann die thyreotoxische Wirkung von Tyroxin am Meerschweinchen durch Ascorbinsäure aufgehoben werden. Man vermutet einen Antagonismus Tyroxin-Ascorbinsäure [35]. Manche Tierarten, z. B. Hunde und Ratten, vermögen das C-Vitamin zu synthetisieren [234]. Auf den Menschen übertragen, würde das eine Umstellung der Vitamintherapie zur Folge haben. Bezssonoff [19] stellte fest, daß Vitamin C-frei ernährte Säuglinge in den ersten Lebensmonaten ebenfalls fähig sein sollen, das Vitamin C zu bilden. Diese Beobachtung wird jedoch von anderen Autoren nicht geteilt; sie bezieht sich in Bezssonoffs Falle auch nur auf die erste Lebenszeit des Kleinkindes.

Die Unfähigkeit des menschlichen Organismus, das Vitamin C selbst zu synthetisieren, bedingt eine ständige Zufuhr desselben mittels unserer Nahrung. Hierbei finden naturgemäß die pflanzlichen Produkte eine besondere Beachtung. „Ganz allgemein kann man sagen, daß die Ascorbinsäure nur im lebenden pflanzlichen Gewebe, d. h. solchem mit normalem Stoffwechsel vorkommt. Ist der Stoffwechsel der Pflanze herabgesetzt oder gar erloschen, wie z. B. in den Samenkörnern, so verschwindet der Wirkstoff. Bei Wiedererwachen des Zellebens beim Keimen der Samen tritt er mit dem Erscheinen der grünen Sprossen in besonders reicher Menge auf." (Stepp und Mitarbeiter [239]).

Unter den Früchten weisen einen besonders hohen Gehalt an Ascorbinsäure die verschiedenen Citrusarten (Zitronen, Apfelsinen, Grape fruit), die frische Paprika (Capsicum annuum), Tomaten, Hagebutten und einige Beerenarten wie die schwarze Johannisbeere und Brombeere auf. Unter dem Gemüse ist es insbesondere der Kohl. Was die Pflanzen betrifft, so haben neuere Forschungen [283]) festgestellt, daß die Pflanzen unserer Breitengrade besonders reich an Vitamin C sind. Verschiedene Pflanzen übertreffen sowohl Früchte als auch Gemüse an Ascorbinsäuregehalt. An erster Stelle steht die Gladiole. Ihr Reduktionsvermögen ist um das Zehnfache höher als das der Orange und um das Dreifache als das der Paprika! Die Gladiolen ermöglichen die Ascorbinsäuregewinnung in kristallisierter Form und sind als einheimische Pflanze gegenüber der Paprika oder der Orange bedeutend wirtschaftlicher. Weitere ascorbinsäurereiche einheimische Pflanzen sind die Garten-Iris, Amaryllis und Montbretia. Dabei ist zu berücksichtigen, daß der Ascorbinsäuregehalt einer Pflanze von der Höhenlage des Standortes und von der Vegetationsperiode mitbestimmt wird. Nach den Untersuchungen von Tressler, Mack und King [264]) weist in der Ebene gewachsener Spinat um ca. 50% weniger Ascorbinsäure als die Ernte des Hochlandes auf. Ähnlich verhält es sich mit der Kartoffel [285]). Alte Juniknollen enthalten am wenigsten — 8,4 mg Vitamin C. Neue Julikartoffeln steigen dagegen von diesem Wert auf 24,5 mg pro 100 g, um dann im Oktober auf 20,2 mg Vitamin C pro 100 g zu fallen. (Siehe Tabelle über den Vitamin C-Gehalt einiger Nahrungs- und Genußmittel nach S. 19). Neue Kartoffeln

im Juli weisen demnach einen dreifachen Gehalt an Vitamin C auf wie alte, gelagerte Kartoffeln im Frühjahr. **Eine Sonderstellung nimmt in europäischen Ländern die Kartoffel ein. Die Kartoffel ist der wichtigste Vitamin C-Träger der normalen Ernährungsweise** [56], [260]. **Man könnte dieses Volksnahrungsmittel den bevorzugten Vitamin C-Träger Europas nennen, denn breite Schichten der Bevölkerung decken ihren Bedarf an Vitamin C vom Dezember bis April nur durch die Kartoffel.** Bei Änderung einer vom Vitamin C-Standpunkt ungenügenden Ernährungsweise muß immer wieder betont werden, daß der Vitamin C-Gehalt der Kartoffelspeisen von der Art der Zubereitung abhängt. Der Ascorbinsäuregehalt bleibt beim Kochen sogenannter Pellkartoffeln zum größten Teil erhalten. Beim Brühen ungeschälter Knollen im Dampf sind unter Berücksichtigung der ebenfalls antiskorbutischen Dehydroascorbinsäure (siehe S. 14) praktisch gar keine Verluste zu verzeichnen, **während beim üblichen Kochen geschälter, zerkleinerter und eventuell bereits am Vorabend einem Wasserbade ausgesetzter Kartoffeln der Verlust bedeutend ist** [214], [275]. Der Grad des Verlustes hängt von der Kochdauer ab. Bei gerade eintretendem Garwerden können die Verluste schon bis zu 25% betragen. **Das Braten stark zerkleinerter, gekochter Kartoffeln ist demnach praktisch ohne Wert.** Es ist ein wesentlicher Unterschied, ob man die Kartoffeln geschält gekocht (Salzkartoffeln), mit Schale (Pellkartoffeln), oder in der Suppe als pommes au Bouillon gekocht zu sich nimmt, ob es sich um gekochte Kartoffeln gerieben = Kartoffelklöße, gekochte, kalte Kartoffeln gebraten = Bratkartoffeln (pommes sautées) handelt, oder ob man sie roh gebacken (pommes frites), roh gebraten (pommes Mireille), roh gedünstet (pommes Maire), oder als Kartoffelbrei = Puréekartoffeln (pommes en purée) verzehrt. Gebräuntes Kartoffelpurée (pommes Mont doré), d. h. gekochte, dann gequetschte und überbackene Kartoffeln, sind vom Vitamin C-Standpunkte aus vollkommen wertlos. Zu empfehlen wäre eine Zubereitungsart, nach der rohe — ungeschälte — Kartoffeln in Salz gelagert und — im — Ofen gargemacht werden.

Der Militärarzt Kramer [135]) nimmt zu diesen Fragen folgendermaßen Stellung: „Ein hoher Prozentsatz der Menschen kann aus der Nahrung bei der jetzt herrschenden Kochweise

kaum den Mindestbedarf an C-Vitaminen decken, insbesondere diejenigen, deren Essen in einer Großküche zubereitet wird." Und dann weiter: „Wenn die Kartoffel als hauptsächlichste Vitaminspenderin für breiteste Volksschichten ungeschält zubereitet wird, so ist der C-Vitaminverlust nur sehr gering, und es gelingt, wenigstens bis April den Vitamin-Mindestbedarf aus dem einheimischen Nahrungsmittel, der Kartoffel, zu decken."

Klodt [133]) fand auf Grund von Prüfungen, daß nicht nur der Kochprozeß, sondern hauptsächlich die sich daran anschließende Lagerung zum Abbau des Vitamins C führt. Daraus ergibt sich die Forderung, den Verbrauch aufgewärmter Speisen nach Möglichkeit zu vermeiden. Aufgewärmte und vielfach über vierundzwanzig Stunden in gekochtem Zustande aufbewahrte Nahrung ist arm an Vitamin C und genügt demzufolge nicht zur Vitaminversorgung.

Diese Gesichtspunkte finden in der Literatur immer mehr Beachtung, so daß man in Zukunft auf diese Tatsachen ein größeres Gewicht wird legen müssen, sowie es sich um Therapievorschläge einer Beeinflussung der Ernährungsweise oder um Anwendung von Fruchtpreßsäften handelt. Eine exakte Dosierung mit den Naturprodukten läßt sich überhaupt nicht ermöglichen. Sprechen verschiedene Gründe für eine Therapie mit solchen Produkten, oder sind prophylaktische Maßnahmen angebracht, so ist stets zu beachten, ob es sich um reifende Früchte handelt. Diese haben einen größeren C-Gehalt als gelagertes Obst und Gemüse. Die pflanzlichen Produkte im Trockenzustande büßen im Verlauf einer länger dauernden Lagerung relativ viel vom C-Gehalt ein. Die in der Regel unsachgemäße Küchenzubereitung tut dann das übrige. Oberster Grundsatz ist ein besonders sorgfältiges Vorgehen und genaues Informieren der Patienten, wenn man vermeiden will, daß der Nutzeffekt gleich Null ist.

Nachstehend bringe ich eine von mir zusammengestellte Tabelle über den Vitamin C-Gehalt einzelner Früchte und Gemüsearten. Ich entnehme die Angaben mit Änderungen und Ergänzungen dem Buche von Dr. Rudy: „Vitamine und Mangelkrankheiten". Ein Kapitel aus der menschlichen Ernährungslehre. Berlin 1936.

Anmerkungen zur Tabelle:

Ad 1 und 4. Gurken und Kohlrabi weisen — reichlichen bis sehr hohen — Gehalt an Vitamin C auf (Rudy [204]).

Ad 2. Siehe Alstede [4]), Stepp [235]) und Tillmanns [261]). Hagebutten sind verwendbar als süße Suppe, Tunke, in kandiertem Zustande (Schelenz [213]), als Marmelade (Merkel [158], Schelenz [213]) und als Tee mit Beigabe von Zitronensaft.

Ad 3. Kartoffeln

im Juni, alt	—	8,4 mg Vitamin C pro 100 mg (Mittel)
im Juli, neu		24,5 mg Vitamin C pro 100 mg (Mittel)
im Oktober	—	20,2 mg Vitamin C pro 100 mg (Mittel)

(Szent-Györgyi [247], Wolff [285])

Daraus ist ersichtlich, daß die Kartoffeln im Juli einen dreifachen Vitamin C-Gehalt gegenüber alten gelagerten Kartoffeln im Frühjahr aufweisen. Die Sorten Edelragis, Erdgold, Julinieren und Treff As bieten im März/April das meiste Vitamin C. Sie sind ab April zweckmäßigerweise durch Flave zu ersetzen, da deren C-Gehalt ab April ansteigt, während er im Januar und Februar minimal ist (Wachholder und Mitarbeiter [274]).

Ad 5. 1 ccm Orangensaft enthält nach Szent-Györgyi [247]) 0,5 mg, nach Harris [99]) 0,5 bis 0,15 mg Vitamin C.

Ad 6. Die frische Paprika zählt als Nahrungsmittel zu der reichsten und billigsten C-Quelle. Der C-Reichtum gilt auch für Konserven, die mit Rücksicht auf das Vitamin C aus milden Paprikaarten unter besonderen Maßnahmen hergestellt werden (Szent-Györgyi [247]).

Ad 7. Die Konzentration der Frauenmilch ist teilweise von der Ernährung abhängig (Baumann und Widenbauer [13], Neuweiler [176]). Nach Widenbauer [282]) enthält die Frauenmilch 4 bis 7 mg-% Vitamin C, d. h. 5 bis 6 mal mehr als Kuhmilch; in 1000 g Brustmilch sind 50 mg Vitamin C enthalten. Der Eigenbedarf des mütterlichen Körpers schwankt zwischen 30 bis 60 mg täglich. Damit die Frauenmilch den Vitamin C-Bedarf des Brustkindes decken kann, müssen der stillenden Frau täglich 80 bis 100 mg Vitamin C zugeführt werden. — Nach Wachholder [273]) macht der Vitamin C-Gehalt der Milch bei Ammen, die lange Zeit hindurch stillten, etwa nur die Hälfte des normalen Wertes aus.

Ad 8. Wilde Äpfel und die gewöhnlichen Wirtschaftsäpfel, die den Wildformen nahestehen, weisen mehr Ascorbinsäure als die hochgezüchteten Sorten, wie Grafensteiner und Reinetten auf (v. Hahn [93]).

Ad 9. Im Gegensatz zur Frauenmilch ist die Kuhmilch nach Szlendak [250]), der während Herbst- und Wintermonaten Untersuchungen in einem Dorfdistrikt anstellte, als Vitamin C-Quelle völlig (!) ungenügend. — Correns [39]) verneint ebenfalls die richtige Versorgung des Säuglings mit Vitamin C mittels der Kuhmilch. — Nach Angaben von Kroker [138]) wird der an sich schon mäßige C-Gehalt von roher Kuhmilch nach einmaligem Aufkochen zudem einer weiteren Entwertung unterworfen, da hierbei eine Abnahme des Vitamins C um 8 bis 10% festzustellen ist. Nach einer Kurzzeiterhitzung dagegen sollen nur geringfügige Veränderungen eintreten. Die Ascorbinsäure ist auch in der Milch von Eselinnen, Kamelen, Schafen und Ziegen enthalten. Bleyer [24]) fand, daß die Eselinnen- und Kamelmilch daran reicher ist als die handelsübliche Kuhmilch, während Ziegenmilch der Kuhmilch an C-Werten gleichkommt, die Schafmilch jedoch bedeutend weniger C-Anteile aufweist.

IV. Die klinische Anwendung der Ascorbinsäure.

A) In der Allgemeinmedizin:

Man faßt den Gesamtbereich der klinischen Indikationen des Vitamins C zur allgemeinen Orientierung am besten in drei Hauptgruppen zusammen. Zur ersten Gruppe gehört die C-Avitaminose: Skorbut und Möller-Barlowsche Krankheit oder Säuglingsskorbut. Der zweiten Gruppe entspricht die C-Hypovitaminose: Blutungsbereitschaft, Müdigkeit, hypovitaminotische Zustände in der Schwangerschaft, Laktationsperiode, im Kindesalter und schließlich Infekte. Zur dritten Gruppe gehören Störungen im Mineralstoffwechsel wie Caries der Zähne und zu langsam bzw. schlecht heilende Knochen- und Hautverletzungen.

Für das Auftreten eines Vitamin C-Mangels gibt es nach Hoff [112]) drei Möglichkeiten der Entstehung:

1. **exogene** — durch ungeeignete Ernährung und dadurch bedingte mangelhafte Zufuhr von Vitamin C.
2. **endogene** — durch Zerstörung der Nebenniere, wobei große Vitamin C-Depots ausfallen.
3. **resorptive** — bei der Störung der Resorption des Vitamins im Magen-Darmkanal.

Ad 3 ist zu bemerken, daß die Störungen auf mangelhafter Resorption im Verdauerungstractus durch eine pathologische Dünndarmbesiedlung oder durch einen anormalen Chemismus im Verdauungstractus bedingt sein können.

Die ersten Angaben über das Auftreten einer Ernährungsstörung, einer Mangelkrankheit, stammen aus dem dreizehnten Jahrhundert. Der epidemische Skorbut oder Scharbock wurde von Seefahrern und kriegführenden Heeren gefürchtet. Er wurde weiter in belagerten Städten, Gefängnissen und bei Hungersnot beobachtet. Also überall dort, wo die Ernährung mit Obst oder frischen Vegetabilien unzureichend sein mußte. Reiseberichte erwähnen das Vorkommen in Europa, Amerika, Indien und Sibirisch-Rußland. Daß frisches Obst oder Frischgemüse für Skorbutkranke die Rettung bedeutet, ist seit einigen

Jahrhunderten allgemein geläufig. Ohne daß die Konstitution des Vitamins C näher bekannt war, schätzte man seine heilbringende Wirkung. Welche Ausmaße der Skorbut zu erreichen vermag, ersieht man aus einer Skorbutepidemie, die 1849 in Rußland in 16 Gouvernements wütete. Damals waren 260 000 Erkrankungen mit 60 900 Todesfällen zu verzeichnen. Größere Skorbutepidemien wurden zur Zeit des Weltkrieges 1914—1918 gemeldet [7]). In den Jahren 1919—1927 beobachtete man in Deutschland nach Stepp [237]) nur sieben, laut Seckel [226]) von 1922—1926 siebenundzwanzig sporadisch aufgetretene Skorbutfälle, von denen sich allerdings eine große Anzahl atypisch verhielt. Zur Erklärung wird eine erhöhte Disposition, d. h. ein gesteigerter endogener Vitaminbedarf infolge von Tbc, Lues, akuten Infekten, skorbutigener Angiodystrophie u. a. angenommen. Schließlich liegen Beobachtungen von Boettner [29]) aus dem Chaco Krieg 1935 zwischen Bolivien und Paraguay vor. Boettner hatte in diesem Kriege die Gelegenheit, mehrere Fälle zu beobachten und zu behandeln. Zum Unterschiede von den z. B. im Weltkriege ergriffenen Maßnahmen — die Herstellung des ersten Vitamin C-Reinpräparates erfolgte erst 1933 — wurde dabei zum ersten Male in der Geschichte der Truppenversorgung synthetisches Vitamin angewandt. Die Therapie bestand in intravenösen Cebioninjektionen, die 3 bis 4 mal vorgenommen wurden oder in 4 bis 6 Tabletten täglich, wobei nach vier bis sechs Wochen eine weitgehende Besserung zu bemerken war. Zur Prophylaxe sollen 2 Tabletten pro die genügt haben. Gute Erfolge erzielte Anstett [5]) bei parenteraler Zufuhr von täglich 300 mg Ascorbinsäure. Diese Menge konnte später entsprechend den im Harn ausgeschiedenen Ascorbinsäuremengen reduziert werden.

Das Krankheitsbild des Skorbuts wird durch eine Ernährungsweise hervorgerufen, die durch Einseitigkeit und das Fehlen von frischen Vegetabilien charakterisiert ist. Kommt es infolge längeren Fehlens des Vitamins C zum Ausbruch einer Avitaminose, so beobachtet man das Symptomenbild der hämorrhagischen Diathese: Blutungen in der Haut und im Muskel. Weiter kommt es zu Veränderungen des Zahnfleisches, gekennzeichnet durch Schwellungen und erhöhte Vulnerabilität. Ulcerationen des Zahnfleisches sind nicht ausgeschlossen. Folgeerscheinungen sind starker Foetor ex ore, Lockerung der Zähne

und abnorme Reaktionen auf Infekte lokalen oder allgemeinen Charakters, körperliche und seelische Mattigkeit, Appetitlosigkeit, Knochenbrüchigkeit („schleichende Fraktur", Steiner [230]), Epiphysenlösung u. a. Infolge der Immunitätsverminderung, die dieses Leiden mit sich bringt, erkrankt eine von Skorbut heimgesuchte Bevölkerung gleichzeitig leicht an Infektionskrankheiten wie Typhus, Cholera usw. Schmidt-Weyland und Költzsch [217]) und verschiedene andere Autoren sprechen sich in bezug auf mangelhafte Ernährung dahingehend aus, daß diese die Disposition zu bakteriellen Infektionen im negativen Sinne beeinflußt.

Für die Erkennung von beginnendem C-Mangel gibt es in der Fachliteratur verschiedene Hinweise. Nassau und Singer [173]) verweisen z. B. auf die bereits frühzeitig auftretenden, oft ganz geringfügigen Haut- und Schleimhautblutungen sowie Blutungen des Darmes und der Nieren, also Neigung zu Blutungen. Morawitz [166]) spricht über typische Allgemeinsymptome wie Müdigkeit, Appetitlosigkeit, Atemnot, rheumatische Schmerzen in den Beinen, vor allem in den Unterschenkeln, Herzbeschwerden und Nachtblindheit. Euler-Breslau lenkt die Aufmerksamkeit auf den sogenannten „Schneidezahntest". So haben Höjer und Westin [110]), [111]) nachgewiesen, daß bereits am fünften Tage vitaminfreier Diät die Odontoblasten zugrunde gehen, woraus gefolgert wird, daß C-Schäden schon in kürzester Zeit eine nachteilige Wirkung auf den Organismus ausüben. „Dalldorf [12]) bezeichnet die Bestimmung der Festigkeit der Hautkapillaren geradezu als die Methode der Wahl in der Klinik zur Feststellung beginnenden Skorbuts. Er fand so, daß 35 bis 66% der unter ungünstigen Verhältnissen lebenden Kinder an Praeskorbut leiden. So steht fest, daß Besserung der Vitamin C-Zufuhr die Widerstandskraft der Kapillaren rasch bessert."

Außer dem Skorbut durch Vitaminentzug auf Grund einer falschen oder unzureichenden Ernährung kommt es, und zwar relativ häufiger, zum sogenannten diätetischen Skorbut, wenn aus diätetischen Gründen frische Früchte und Gemüse bewußt vermieden werden [247]). Zu Skorbutsymptomen kann es z. B. nach langen fortgesetzten Diätkuren bei Typhus, Ulcus ventriculi und Coeliacie kommen [139]).

Diagnostische und therapeutische Schwierigkeiten ergeben

sich durch die Entstehung von Avitaminosen trotz normaler Vitaminzufuhr. Rusznyák [205]) rechnet sie zu den wichtigsten Problemen der Vitamine. Über das Zustandekommen dieser Avitaminose gibt es die verschiedensten Theorien wie gesteigerter Verbrauch des Vitamins C bei Infektionskrankheiten, beschleunigte Ausscheidung, ungenügende Bindung. So haben Stepp und Schröder [241]) gezeigt, daß bei peroraler Zufuhr von Vitamin C bzw. Therapie mit Vitamin C-reichen Preßsäften die Anwesenheit bestimmter Colistämme oder von Paratyphus B im oberen Dünndarm die Ascorbinsäure unwirksam machen und die Resorption bei Krankheit des Magen-Darmtractus ungenügend werden kann. Bis zur synthetischen Herstellung der Vitamin C-Präparate ging man gegen die C-Avitaminose mit diätetischen Maßnahmen vor.

Neuerdings werden meistens Vitamin C-Präparate gebraucht. Bauke [12]) empfiehlt in Fällen von diätetischem Skorbut infolge chronischer Erkrankung des Magen-Darmtractus stets parenterale Zufuhr. Hinsichtlich der Dosierung der l-Ascorbinsäure im akuten Stadium der ausgeprägten C-Avitaminose wird von Bauke vorgeschlagen, bis zum ausschlaggebenden Wendepunkt der Krankheit 100 mg Ascorbinsäure pro die intravenös oder intramuskulär zu verabfolgen und dann herunterzugehen. Szent-Györgyi nimmt in bezug auf die Dosierung 50 mg pro die als ausreichend an. Bei unkomplizierten Fällen dürften 40—50 mg ausreichen, da u. a. auch Schultzer [225]) berichtet, mit 40 mg Cebion pro die bei parenteraler Zufuhr rasche Heilung erzielt zu haben. Grunke und Otto [88]) verlangen für die Ascorbinsäuretherapie bei Skorbut ebenfalls täglich 100 mg, die sie intravenös injiziert haben wollen, überhaupt scheint die intravenöse Verabfolgung bevorzugt zu sein. Nach zwei Tagen sei bereits schlagartige Besserung des Allgemeinbefindens, ebenso, neben Resorption der zahlreichen Hautblutungen und Besserung des Zahnfleischbefundes, ein Anstieg des roten Blutbildes und auch der roten Blutplättchen eingetreten. Bauke [12]) beobachtete bei intravenöser Zufuhr eine erstaunliche Änderung des gesamten klinischen Erscheinungsbildes mit sofortiger Abheilung der Gingivitis scorbutica, plötzlicher Entfieberung, überraschendem Ansteigen der Hämoglobinkurve usw. In gleichem Sinne berichteten u. a. Brugsch [36]), Neumann [174]) und Wentzler [278]). Die Entfieberung wurde

dabei durch intravenöse Injektionen von 2 mal je 2 Ampullen, das sind 100 mg Cebion bzw. l-Ascorbinsäure, erzielt.

Zusammengefaßt möchte ich bemerken, daß die Skorbuttherapie mittels des Faktors C drei Wege offen läßt. Sie kann ad 1 mit frischem Obst und Gemüse, ad 2 mit frischen (Obst-) Säften und ad 3 mit Vitamin C-Reinpräparaten, d. h. mit Ascorbinsäure erfolgen. In allen drei Fällen ist die Wirkung im großen und ganzen einander gleichwertig. Am besten dürfte aber immer eine diätetische Behandlung mit ergänzender Präparate-Therapie sein. Die Darmflora kann schädigend auf den Faktor C einwirken. Bei Magenanacidität wird ein Teil der Ascorbinsäure bakteriell zerstört. Verschiedene Autoren erbrachten den Nachweis, daß die Ascorbinsäure durch atypische Colistämme im Darm zerstört wird oder Magen-Darmkrankheiten die Vitamin C-Resorption empfindlich stören bzw. ungenügend machen. So wies Einhauser [58]) nach, daß die Ausnutzung des oral dargereichten Vitamins C vor allem bei den anaciden Formen des Magen-Darmkatarrhs gestört ist. Begründet wird das durch den raschen oxydativen Abbau des Faktors C im alkalischen Milieu und in der Fähigkeit der pathologischen Darmflora, dieses Vitamin zu zerstören. In solchen Fällen kann durch Injektionen, intramuskulär, intravenös oder subkutan vorgenommen, ein dauerndes Verschwinden vorhandener Skorbuterscheinungen erreicht werden.

Bei vorliegender C-Avitaminose muß stets Sorge für eine Nachbehandlung getragen werden, um Rezidive zu vermeiden. Reyer [196]) verlangt hierbei die Zufuhr über das normale Bedürfnis ca. ein bis eineinhalb Monate fortzusetzen. Als Kriterium, ob die Zufuhr abgebrochen werden kann, hat sich anscheinend die Senkungsreaktion der roten Blutkörperchen bewährt [241]).

1936/37 sahen sich Armentano, Bentsáth, Béres, Rusznyák und Szent-Györgyi [6]), [246]) in der Lage, über ihre Entdeckung eines neuen Vitamins, das sie wegen seiner Wirkung auf die Permeabilität der Kapillaren Vitamin P nannten, zu berichten. Die auffallendste Wirkung des Vitamins P war seine ausgesprochene Heiltendenz bei der vaskulären Purpura.

Auch v. Euler [62]), [65]) vermutete, daß der Zitronensaft neben der Ascorbinsäure eine Substanz enthält, die dem Zitronensaft nahesteht und eine ausgesprochene antipneumonische

Wirkung zeigt. Er nahm das Vorhandensein dieser zwei Faktoren auch in anderen Vitamin C-reichen Fruchtsäften wie z. B. im Orangensaft an. Der Autor bezeichnete diesen Wirkstoff als Vitamin C_2 und schrieb diesem „anderen Vitamin C" hauptsächlich eine Schutzwirkung gegenüber Bakterien zu. Bezssonoff [15]) wies in einer experimentellen Arbeit nach, daß bei verschiedenen Infektionen, insbesondere bei Pneumokokken-Infektionen, die Verabreichung reiner Vitamin C-Präparate nicht den gleichen Erfolg hatte wie die Darreichung von Zitronensaft. Bezssonoff folgerte daraus, die Fruchtsäfte müßten einen bis dahin unbekannten Faktor enthalten, der für die Auslösung der Ascorbinsäurewirkung von Fall zu Fall bestimmend sei. In welchem Maße der Faktor P der ungarischen Forscher mit dem Vitamin C_2 Bezssonoffs und v. Eulers übereinstimmen, müssen weitere Versuche lehren.

Diese Feststellung ist für das Gesamtgebiet einer Therapie mit dem Faktor C von großer Wichtigkeit. Rusznyák und Szent-Györgyi [208]) stellten experimentell fest, daß die Meerschweinchen, die neben der Skorbutdiät gewisse Flavone bekamen, die Kontrolltiere bedeutend überlebten und einen geringen Grad von Blutungen aufwiesen. Daraus schlossen sie, daß der sogenannte experimentelle Skorbut nicht, wie bisher allgemein angenommen, eine C-Avitaminose ist, sondern durch das Fehlen des Vitamins C und bestimmter Glieder der Gruppe der Flavone (Vitamin P), also von zwei Vitaminen verursacht wird. Im Fehlen des Vitamins P sieht Szent-Györgyi [248]) die Ursache der beim gewöhnlichen Skorbut auftretenden Hämorrhagien verschiedener Organe. Alle übrigen Symptome sollen nach ihm Folgen einer gemeinsamen C- und P-Avitaminose sein. Einen Widerspruch zu diesen Beobachtungen bilden die Untersuchungen von Zilva [287]) und Moll [162]), die bei skorbutkranken Meerschweinchen keine Vitamin P-Wirkung ergaben. Inwiefern der Flavonmangel beim menschlichen Skorbut eine Rolle spielt, müßten allerdings erst dementsprechende Versuche ergeben. Die Therapie mit Fruchtsäften würde bei einem positiven Ergebnis eine wesentliche Bereicherung erfahren. So enthält der Zitronensaft erwiesenermaßen außer der Ascorbinsäure einen zweiten Wirkstoff. Die Wirkung dieses Vitamin C+P-Komplexes ist zur Zeit nur beim Gebrauch von Fruchtsäften garantiert. Das Vitamin C-Präparat

„Fructamin", das beide Vitamine in natürlichem Mengenverhältnis enthält, soll eine volle antiskorbutische Wirksamkeit gewährleisten. Doch äußert sich Klodt [1-2]) hierzu dahingehend, daß die im Handel befindlichen Präparate, die angeblich den ganzen Vitamin-Komplex enthalten sollen, weniger wirksam als die frischen Säfte sind.

Lotze [152]) untersuchte zwei reine Vitamin P-Mittel. Beide sollen „nach ihrem chemischen und spektroskopischen Verhalten das eigentliche „Vitamin P" der ungarischen Autoren gar nicht enthalten". Das Handelspräparat weist nach Angaben der Herstellerfirma pro Ampulle die 120 ccm Zitronensaft entsprechende Menge Vitamin P auf.

Während der Skorbut in Europa kaum vorkommt, ist hingegen der Säuglingsskorbut, die sogenannte Möller-Barlowsche Krankheit, gar nicht selten. Der Skorbut der Kinder kann allein durch länger dauernde alleinige Milchnahrung entstehen [168]). Es handelt sich bei dieser Krankheit wie beim Skorbut der Erwachsenen ebenfalls um das Bild einer hämorrhagischen Diathese, dazu einer Osteoporose: schmerzhafte Veränderung des wachsenden Knochens. Bei Vorhandensein von Zähnen kann wie beim Skorbut eine Gingivitis entstehen. Kühnau-Schröder-Stepp und Wendt [139]) schreiben zur Ascorbinsäuretherapie beim Möller-Barlow: „Wie ausgezeichnet die Ascorbinsäure gerade bei der Möller-Barlowschen Krankheit wirkt, beweisen Berichte, denen zufolge bei Kindern mit ausgedehnten Hautblutungen und röntgenologisch nachweisbaren Trümmerfeldzonen an den Knorpel-Knochen-Grenzen nach zwei bis drei Wochen Heilung eintrat." Die Behandlung besteht in Gaben von 30 bis 50 mg Ascorbinsäure, die per os dargereicht werden. Erstmalig wurde von Wentzler [278]) ein Fall von Säuglingsskorbut allein mittels Ascorbinsäure geheilt.

Das Symptomenbild des Skorbuts als einer C-Avitaminose kommt beim Menschen, wie klinische Beobachtungen lehrten, erst nach vier bis sechs Monaten zustande. Gerade diese lange Latenzzeit veranlaßte Überlegungen, die zur Erkenntnis führten, daß ohne den manifesten klinischen Skorbut latente Krankheitszustände vorhanden sein müssen, die ihre Ursache im Gegensatz zum Manifestwerden des klassischen Skorbuts in einer mangelhaften Zufuhr des Faktors C haben. Auf diese Art und Weise gelangte man zu den klinischen Zustandsbildern der prä-

skorbutischen oder hypovitaminalen Formen von Vitamin C-Mangel, die als breite Zone der Hypovitaminosen zwischen dem Total-Vitamin-C-Mangel, zwischen der Avitaminose und dem Zustande der Gesundheit liegen. Über die Hypovitaminosen sagt Scheer [212]) folgendes: „Sie sind klinisch nicht so ausgesprochen, aber sehr viel häufiger als die Avitaminosen und daher viel wichtiger, besonders wichtig beim C-Vitamin". Die hypovitaminotischen Zustände setzen die Immunität herab und bereiten somit den Boden für verschiedene interkurrente Krankheiten vor (Mommsen [164]), Kähler und Moll [126]), Scheer [211]). Zu der Krankheitsgruppe der C-Hypovitaminose gehören u. a. mehr oder weniger deutliche Kapillarblutungen, Müdigkeit besonders im Frühjahr, Appetitlosigkeit, Gelenkschmerzen, rheumatische Beschwerden vor allem in den Unterschenkeln, Neigung zu Infekten, Caries der Zähne und Zahnfleischblutungen. Es sind das durchweg Erscheinungen, die sich gerne im Frühjahr, also im Anschluß an eine vitaminarme Jahreszeit, einstellen. Während des Winters steht sehr oft zu wenig Ersatzmaterial zur Verfügung, so daß die Vitaminspeicherung des Körpers aufgebraucht ist. Göthlin [83]), Fálk und Gedda [74]) bedienen sich zur Feststellung der C-Hypovitaminose einer Prüfung der Kapillarfestigkeit nach einer besonderen Methode und haben danach bei einer großen Zahl von Kindern ein Vitamin C-Defizit feststellen können.

In letzter Zeit sind verschiedene Mitteilungen und Beobachtungen veröffentlicht worden, aus denen ersichtlich ist, daß die Vitamin C-Zufuhr bei Blutungen einen erfolgreichen Behandlungsweg darstellt. Der Wirkungsmechanismus der Ascorbinsäuretherapie bei Blutungen ist zur Zeit noch nicht in vollem Umfange geklärt. Wahrscheinlich hat das Vitamin C eine Gefäßwirkung im Sinne einer Abdichtung der Kapillarwände. Böger und Martin [20]) vermuten eine vierfache Wirkung des Vitamins C auf das Blut bzw. die blutbildenden Organe: 1. gefäßabdichtende Wirkung; 2. positive Einwirkung auf das Knochenmark im Sinne einer gesteigerten Thrombozytopoese; 3. Einfluß auf die Plasmaeiweißkörper und 4. Förderung der Gerinnung. Eines der hervorstechendsten Symptome einer C-Avitaminose sind die Blutungen. Da diese Blutungen, wie gezeigt, durch Zufuhr des Faktors C einwandfrei zum Verschwinden gebracht werden können, lag der Gedanke nahe, diesen

Effekt der Ascorbinsäure ebenfalls bei anderen hämorrhagischen Diathesen zu erproben. Dabei erwies es sich, daß die Ascorbinsäuretherapie in den weitaus meisten Fällen ein schnelles Schwinden der manifesten Erscheinungen der hämorrhagischen Diathese mit sich bringt. Die Ascorbinsäure wirkt in sehr vielen Fällen als ein ausgezeichnetes Hämostyptikum. Das Vitamin C wird demnach sowohl zur Behandlung von Blutungen als auch von hämorrhagischen Diathesen mit durchschlagendem Erfolg verwandt.

Böger und Schröder [27]) haben an Hand von klinischen Beobachtungen nachgewiesen, daß Kapillarblutungen durch parenterale Zufuhr von Ascorbinsäure in Kürze zum Stehen gebracht werden können. Sie konnten erstmalig auf die günstige Wirkung einer parenteralen Ascorbinsäuretherapie bei schweren Blutungen und bei hämorrhagischer Diathese aufmerksam machen. Verff. [27]) sahen bei Schoenlein-Henoch'scher Purpura und beim Morbus maculosus Werlhofii ein auffallend rasches Schwinden der Blutungserscheinungen durch intravenöse Injektionen von 100 bis 150 mg Cebion pro die. Genau dieselben günstigen Beobachtungen in gleichen Fällen wurden von Stolte [243]), Veil [267]) und Risak [198]) gemacht. Ebenso konnte Sedlacek [227]) bei drei Fällen mit kapillaren Blutungen bei intravenöser Darreichung von Ascorbinsäure von guten Erfolgen berichten. Im Vergleich zu Böger und Schröder [28]) wurden die positiven Resultate mit einer Höchstdosis von 0,1 g erzielt, womit die Dosierung tief unter der der genannten Autoren blieb. Über eine erfolgreiche Anwendung bei einem Falle von Purpura infectiosa, bei dem intravenöse Gaben von 150 mg pro die die Blutungen innerhalb von drei Tagen zum Stillstand brachten, schreibt Engelkes [60]). Grunke und Otto [183]) waren in der Lage, einen günstigen therapeutischen Einfluß bei essentieller und symptomatischer hämorrhagischer Diathese festzustellen. Sie behandelten einen Fall mit toxischer Diphtherie und einer ausgesprochenen hämorrhagischen Diathese mit großen intravenösen Dosen von 500 bis 600 mg pro die mit dem Erfolg, daß die Blutungsbereitschaft schlagartig aufhörte. Eine einwandfreie Wirkung auf die Blutung und Blutungsbereitschaft zeigte sich bei etlichen Fällen von essentieller Thrombopenie. Der therapeutische Erfolg war nach einer intravenösen Gesamtdosis von 1500 bis 1600 mg gesichert, wobei 2 × 100 bis 2 ×

200 mg pro die injiziert wurden. Die Autoren vermuten ebenfalls eine Abnahme der Gefäßdurchlässigkeit.

Auch Versuche bei inneren Blutungen waren von Erfolg begleitet. So erwies sich die Vitamin C-Medikation bei Lungen-, Magen-, Darm- und Nierenblutungen als erfolgreich. Nach Böger und Schröder [27]) haben Nierenblutungen unter dem Einfluß des Faktors C innerhalb weniger Tage ganz erheblich nachgelassen. Sedlacek [227]) sah denselben positiven Einfluß bei Darmblutungen, Hanke [97]) bei Magenblutungen. Bei der Behandlung der Haemaptoe Lungentuberkulöser mit Reinpräparaten beobachtete Leitner [147]) blutungsstillende Wirkung und Hasselbach [101]) ist der Ansicht, daß diese Therapie bei kleineren und mittleren tuberkulösen Lungenblutungen zu empfehlen sei. Er vermochte bei parenteraler und peroraler Darreichung die Blutungsneigung positiv zu beeinflussen. Die Blutungen hörten auf und es kam zum Verschwinden der Blutbeimengungen zum Sputum. Bei Colitis gravis bzw. Colitis ulcerosa kommt es nach Mitteilung von Heténvi [105]) durch intravenöse Gaben von 150 mg am vierten Tage zur Stillung der makroskopischen, am siebenten Tage der okkulten Blutungen und zur Besserung des lokalen Krankheitsprozesses. Schneider und Widmann [218]) schildern eine günstige Einwirkung bei postoperativen Blutungen.

Eine besonders günstige Wirkung entfaltet die Ascorbinsäure bei gynäkologischen Blutungen. Vogt [271]) erzielte sehr gute Erfolge bei juvenilen Blutungen und bei Genitalblutungen infolge essentieller Thrombopenie. Es wurden dabei 2 bis 6 ccm pro die intravenöse Einspritzungen gemacht und zur Unterstützung der parenteralen Therapie Tabletten gegeben. Junghans' [122]) Untersuchungen über den Ascorbinsäureeinfluß auf gynäkologische Blutungen bei parenteraler Zufuhr erstrecken sich auf fünfunddreißig Fälle. Bei zwanzig Patientinnen bestanden dabei klimakterische und präklimakterische Metrorrhagien, während bei den übrigen verschiedene andere Ursachen vorlagen. Autor verabreichte 100 mg pro die, und zwar früh und abends intramuskulär oder intravenös zu á 50 mg. Am vierten bzw. sechsten Tage kam es bei dreiunddreißig Patientinnen zum Sistieren der Blutungen, und nur bei zweien war kein therapeutischer Effekt zu verzeichnen. Für eine gute therapeutische Wirkung bei schweren Genitalblutungen infolge

essentieller Thrombopenie bringt auch Neumann [176]) Belege. Weitere Autoren, die positive Berichte auf diesem Gebiet veröffentlichten, sind Dalldorf und Russel [16]), Dreyfus [53]), Engelkes [59]), Schloessmann [215]) und Umber [266]).

Die Vitamin C-Medikation scheint ferner bei der bisher therapeutisch schwer beeinflußbaren Hämophilie aussichtsreich zu sein. Auf alle Fälle wird die Blutungsbereitschaft Hämophiler durch die Ascorbinsäure herabgesetzt. Die Gerinnungszeit wird verkürzt, wie z. B. bei einem Falle von Böger und Schröder [28]), wo durch intravenöse Injektionen die Gerinnungszeit von sechs Stunden (Beginn) auf zwanzig Minuten (Beginn) herabgesetzt und eine erhebliche Besserung des Allgemeinzustandes des Patienten erreicht wurde. Im selben Sinne äußert sich Böger [25]). Er behandelte einen vierzehnjährigen Bluter zwei Monate lang mit täglichen Gaben von 150 mg, wodurch ein Wiederauftreten von Blutungen verhindert werden konnte. Die Gerinnungszeit ging von siebzig Minuten (Beginn) auf acht Minuten (Beginn) zurück. Grunke und Otto [88]) sind hinsichtlich der Hämophilie und ihren Beziehungen zum Vitamin C anderer Ansicht. Sie beobachteten bei einer Therapie per os, in deren Verlauf sechsundzwanzig Tage lang 6 Tabletten á 50 mg genommen worden sind, keinen Einfluß auf die klinischen Zeichen der Erkrankung sowie auf die Blutgerinnung. Eine Resorptionsförderung der Blutergüsse konnte von ihnen nicht festgestellt werden. Verff. wollen weiter Mißerfolge auch bei tuberkulösen Lungenblutungen gesehen haben. Sie stehen hinsichtlich dieser Mitteilung vereinzelt da.

Neben der allgemeinen Blutungsbereitschaft des Körpers, den hämorrhagischen Diathesen, sind es auch die profusen thrombopenischen Genitalblutungen, die nach vielseitiger Erfahrung auf parenterale oder perorale Ascorbinsäuregaben zufriedenstellend reagieren.

Zum Gebiet der Blutungen kommt noch das umfassende der Anämien verschiedener Aetiologie. Der Kinderarzt Rominger [200]) betont infolge von Beobachtungen, daß es sich bei der Anämie bei Skorbut nicht um eine Folge von Blutungen, sondern um eine wichtige Erscheinung des Vitamin C-Mangels handelt. Die frühere Annahme, daß hierbei eine Folge der bei Skorbut charakteristischen Blutungen vorliege, hätte sich demnach als irrig erwiesen. Sowohl Eisen als auch Leber versagen

ohne Ascorbinsäuregaben, während diese sekundären Anämien zusammen mit allen anderen Erscheinungen der Möller-Barlowschen Erkrankung auf Vitamin C-Gaben sofort heilen. Rominger weist ferner darauf hin, daß in der Mehrzahl der von ihm beobachteten Fälle Infekte als Krankheiten voraufgingen, woraus er folgert, es handle sich bei manchen postinfektiösen sekundären Anämien des Kindes um einen durch Mangel am Faktor C bedingten Ausdruck gestörter Erythropoese.

Nach Ansicht von Böger und Martin [26]) ist mittels der Ascorbinsäuretherapie weder bei sekundären noch bei hämolytischen Anämien eine Besserung des Blutbildes zu erzielen. Sie befürworten lediglich die Behandlung der sekundären und der hämolytischen Anämie mit einem kombinierten Ferrum-Vitamin C-Präparat mit dem Vitamin C als unterstützendes Therapeutikum. Bei hypochromer Blutarmut der Frühgeburten empfiehlt Beck [14]) desgleichen gleichzeitige Darreichung von Ascorbinsäure und Ferrum reductum. Das Eisen allein genügt im allgemeinen nicht, die Krankheit zu verhüten. Wenn aber gleichzeitig Ascorbinsäure gegeben wird, scheint seine Resorption und Verwertung eine günstigere zu sein.

Walther [277]) veröffentlichte kürzlich eigene Resultate dieser Richtung, von denen jedoch alle negativ waren. Bei drei Patienten mit Blutkrankheiten: myeloischer Leukämie, lymphatischer Leukämie und aplastischer Anämie wurde mit großen Gaben von Vitamin C keine Sistierung der hämorrhagischen Diathese erreicht und die fortschreitende Thrombopenie nicht beeinflußt. Vier Fälle mit Hämaturien auf dem Boden einer Hämophilie und mehrere Glomerulonephritiden konnten auf intravenösem Wege nicht gebessert werden. Drei Kranke mit essentieller Thrombopenie zeigten durch Ascorbinsäurezufuhr keinerlei Besserung.

Über Anämien schrieben ferner Kreitmeier [137]), Seyderhelm und Grebe [229]), über Leukämien u. a. Eufinger und Gaethgens [61]).

Die seit langem bekannte sogenannte Frühjahrsmüdigkeit stellt ebenfalls einen hypovitaminotischen Zustand dar, der auch durch Belastungsversuche bewiesen werden konnte. Dieser Zustand ist besonders durch starke Ermüdbarkeit und Inappetenz gekennzeichnet und macht sich meistens während der späten Wintermonate und im Frühling bemerkbar, in einer Jahreszeit also, in der es an frischem Obst und Gemüse man-

gelt, bzw. infolge der Winterkost anschließend an diese. Ippen [116]) konnte diese Erscheinung auf eine C-Hypovitaminose zurückführen. Demole [17]) machte dieselbe Feststellung. Er konnte sie mittels Ascorbinsäure in kurzer Zeit beseitigen. Gander und Niederberger [75]) kamen mit Hilfe von Belastungsversuchen zur Erkenntnis, daß die C-Hypovitaminose bei Personen über fünfzig Jahre stark verbreitet ist, wodurch u. a. die Vitalität vermindert werden soll. Die Beseitigung der Hypovitaminose mittels peroraler Gaben hatte eine auffallende Wirkung der Ascorbinsäure auf den Tonus und eine Steigerung der Vitalität von in der Rekonvaleszenz befindlichen Personen.

Von einem tonisierenden Effekt des Vitamins C spricht man heute auch in der Sporttherapie. Sieburg [210]) brachte die Ascorbinsäure bei Sportsleuten mit verminderter Leistungsfähigkeit in Anwendung und sah dabei einen eindrucksvollen Umschwung in der Verfassung. Neuerdings bringt man die Ergebnisse, laut denen langandauernde körperliche Anstrengung in der Regel Vitamin C-Mangel veranlaßt, der wiederum eine Herabsetzung der Leistungsfähigkeit bedingt, mit Erfahrungen im Truppendienst der Wehrmacht in Zusammenhang. Der Militärarzt Kramer [136]) untersuchte vierunddreißig Rekruten auf ein Vitamin C-Defizit und behandelte nötigenfalls mit Ascorbinsäuretabletten ohne die gewöhnliche Kost abzuändern. Nur bei etwaigen Magenstörungen wurde intramuskulär vorgegangen. Nach Absättigung des Defizits hörten Müdigkeitsgefühle und die anderen hypovitaminotischen Begleiterscheinungen auf. Weiter fällt das Gebiet der Infektionen in den Indikationsbereich des Vitamins C. Es ist seit langem bekannt, daß bei Infektionskrankheiten ein Mangel an Vitamin C besteht. Solch ein Mangel liegt auch beim Skorbut vor. Gerade der Skorbut begünstigt Komplikationen auf infektiöser Grundlage [208]). Skorbutkranke sind gegen Infekte äußerst empfindlich. v. Hahn [92]) ist der Meinung, daß ein jeder Vitaminmangel die Immunität herabsetzt. Es gilt allgemein die Anschauung, daß Infekte, die auf Grund eines vom Skorbut betroffenen Organismus auftreten, durch Darreichung von Orangen- und Zitronensäften — d. h. von Preßsäften, die reich am Faktor C sind — schlagartig zur positiven Seite hin beeinflußt werden können. Setzt man beim Tier skorbuterzeugende Diät an, kommt es gleichzeitig zu einer Resistenzverminderung gegen exogene und

endogene bakterielle Infektionen. Doch muß der Skorbut stärkeren Grades sein, es sich demnach um stärkere Ernährungsstörungen handeln. Diese Resistenzverminderung ist nach Takahashi [252]), Bieling [40]) u. a. beim Vitamin C direkt auffallend. Liegt Mangel am Faktor C, also Skorbut vor, wird die Metaphysengegend des langen Röhrenknochens prädisponiert befallen. Es kommt zu Veränderungen, die nach Ansicht japanischer Autoren einen Locus minoris resistentiae darstellen, an dem sich dann bei septischen Erkrankungen leicht Metastasen zu bilden vermögen. Jusatz und Mitarbeiter [124]) konnten nachweisen, daß durch Vitamin C-Zufuhr die spezifischen und unspezifischen Abwehrvorrichtungen gesteigert werden. Lauber [145]) veröffentlichte Untersuchungen, die weiter nachwiesen, daß das Vitamin C vor allem in konzentrierter Dosierungsform gegen die intraperitoneale Streptokokkeninfektion eine deutlich sichtbare Schutzwirkung entfaltet. D. h. also: Vitamin-Entzug schädigt die antibakterielle Resistenz des Organismus. Gesteigerte Vitamin-Zufuhr beeinflußt diesen geschädigten Organismus in therapeutischer Hinsicht im positiven Sinne.

Die Entdeckung Györgys [91]), daß die Speicherung der Ascorbinsäure vor allem in der Nebenniere vor sich geht, lenkte die Aufmerksamkeit auf die Diphtherieintoxikation. Schon 1889 90 berichteten Roux und Jersin [202]), [203]), daß das Diphtheriegift eine besondere Affinität zur Nebenniere aufweist. Neuerdings konnte gezeigt werden, daß bei Diphtherieintoxikation der Ascorbinsäuregehalt der Nebennierenrinde, die das am Vitamin C-reichste Organ des menschlichen und tierischen Organismus ist, sinkt [91]). Thaddea [258]) schreibt hierzu: „Nahezu alle akuten Infektionskrankheiten weisen morphologisch faßbare, schwere Nebennierenveränderungen auf, die zu den klinischen Zeichen einer charakteristischen Rindenunterfunktion führen". Schließlich kombinierte man Ascorbinsäure mit Nebennierenrindenpräparaten und gelangte auf diesem Wege zu überraschenden Heilerfolgen. Neuere Beobachtungen [259]) erbrachten den eindeutigen Beweis für Steigerung der Abwehrkräfte des akut oder chronisch infektionskranken Organismus durch Therapie mit ascorbinsauren Nebennierenrindenhormonauszügen. Infekte toxischer oder septischer Art verlangen demnach neben der Therapie mit Rindenhormon die Ascorbinsäuretherapie, da diese Form der Therapie sich experimentell und klinisch durch

Erfahrungen am Krankenbett bewährt hat. Thaddea und Hoffmeister sind infolge dieser Beobachtungen der Meinung, daß die Darreichung ascorbinsaurer Rindenhormone mit gleichzeitiger Ascorbinsäuretherapie den Verlauf der experimentellen Diphtherieintoxikation und der Tuberkulose- und Pneumokokkeninfektion positiv beeinflussen oder zumindestens bedeutend abschwächen kann. Die Ergebnisse werden von Thaddea insbesondere auf die maligne Diphtherie des Menschen bezogen.

v. Gagyi [77]) spricht sich auf Grund von Untersuchungen über die baktericide und antitoxische Wirkung des Vitamins C dahingehend aus: „Die Rolle des Vitamins C in der Prophylaxe besteht darin, daß es eine hemmende Wirkung auf die Bakterienflora des Organismus ausübt. In der Pathologie und Therapie: Nebst Entgiftung entfaltet es auch eine virulenzherabsetzende Wirkung auf die Bakterien". Die größten Diphtherie-Epidemien tauchen in Mitteleuropa tatsächlich in der Zeit auf, die es mit sich bringt, daß die Nahrung am ärmsten an Vitaminen ist [150]). Bamberger und Wendt [9]) sind auf Grund ihrer klinischen Erfahrungen bei schwerer Diphtherie mit besonderer Berücksichtigung der schweren Kreislaufschwäche, die gegen Ende der ersten oder zweiten Woche bei maligner Diphtherie gewöhnlich aufzutreten pflegt, für eine kombinierte Therapie mit Ascorbinsäure und Nebennierenrindenhormon. Sie gingen hierbei ähnlich wie z. B. Szüle bei Morbus Addisoni vor. Ascorbinsäure allein soll therapeutisch unwirksam sein. Es wurden 8 bis 10 Tabletten bzw. 400 bis 600 mg Ascorbinsäure Redoxon + 6 ccm Cortidyn mit dem Erfolg gegeben, daß von acht Kindern, die nach den bisherigen Erfahrungen der beiden Autoren mit Sicherheit verloren gewesen wären, fünf geheilt wurden. Da der Tod bei den drei anderen Kindern, die nicht mehr gerettet werden konnten, um vier bis fünf Tage hinausgezögert worden ist und während dieser Zeit nach einer jeden Injektion für mehrere Stunden eine deutliche Besserung des Pulses und des Allgemeinbefindens zu verzeichnen war, empfehlen Verff. eine Anwendung dieser Methode bei schweren Diphtherie-Fällen von Krankheitsbeginn an. Ein Jahr später machen Bamberger und Zell [10]) weitere Mitteilungen über Erfahrungen mit dieser kombinierten Ascorbinsäuretherapie, wonach nunmehr 63—70% Erfolge bei Diphtheria gravissima zu

verzeichnen seien. Die Behandlungsweise besteht jetzt darin, daß je nach dem Alter des Kindes und der Schwere des Falles 10 bis 20 ccm einer Mischung von Ascorbinsäure und Cortidyn im Verhältnis 1:1 möglichst früh intravenös injiziert werden, bis eine Besserung der Kreislaufstörungen zu beobachten ist. Zugleich verabfolgte Injektion von 10 bis 15 ccm einer 10 prozentigen Kochsalzlösung ist ergänzend wirksam. Otto [183]) gab bei zweiundvierzig Diphtheriepatienten die Ascorbinsäure als Adjuvans und bestätigte die Behauptung von Bamberger und Wendt, daß Ascorbinsäure allein keine Wirkung bei der Diphtherie entfaltet. Die Applikation von Vitamin C allein hatte weder auf die Dauer der Erkrankung noch auf die Zahl der Komplikationen und Todesfälle einen Einfluß. Otto kommt zu dem Resultat, daß die Nur-Ascorbinsäuretherapie bloß bei diphtherischen Blutungen mit einer gewissen Berechtigung indiziert zu sein scheint. Eine Bestätigung der therapeutischen Wirksamkeit der Kombination beider Substanzen erfolgte auch von Aicham und Bock [2]). Während Ascorbinsäure und Nebennierenrindenextrakt einzeln verabreicht keine Abschwächung der Conjunctivaldiphtherie und der Toxinreaktion brachten, wurde in diesen Fällen durch eine Kombination eine wesentliche Abschwächung erzielt. Bernhardt [17]) empfiehlt bei der Prophylaxe und Therapie schwerer Kreislaufstörungen bei maligner Diphtherie ergänzend zur kombinierten Gabe gleichzeitig Gaben von Traubenzucker- und Kochsalzlösungen. Im positiven Sinne berichteten weiter v. Bergmann [16]) und Messer [159]). Ähnliche Befunde in tierexperimenteller Hinsicht, die für die Richtigkeit einer kombinierten Therapie zeugen sollen, erhoben Thaddea [257]), Dieckhoff und Laurentius [49]) und Herbrand [104]).

Im Gegensatz zu den Angaben genannter Autoren bezweifelten Berger [15]) und Hoffmann-Wülfing [113]) als Ergebnis eigener Untersuchungen eine Beeinflussung der Diphtherieintoxikation durch Kombination von Ascorbinsäure und Nebennierenrindenhormon. Ebenso will Werner [279]) entgegengesetzte Beobachtungen bei dieser Kombination gemacht haben. Er stellte hinsichtlich der Letalität bei dreizehn Fällen mit maligner Diphtherie, die er einer kombinierten Behandlung unterzog, keine günstigeren Ergebnisse als bei siebzehn ohne diese Behandlung fest.

Im Zuge der Kombination: Nebennierenrindenhormon + Vitamin C sei erwähnt, daß Einhauser [57]) diese Therapie tierexperimentell auf die Behandlung von Verbrennungen ausdehnte. Infolge positiver Untersuchungen empfiehlt Verfasser die interne Behandlung schwer verbrannter Menschen mit Rindenhormon und mittleren Mengen von Vitamin C.

Zusammengefaßt kann gesagt werden, daß das Ergebnis der Autoren, die zu diesen Fragen auf Grund eigener Beobachtungen Stellung nehmen, in ganz überwiegender Mehrzahl positiv verläuft. Bei der kombinierten Therapie ist ein Effekt auf das Diphtherie-Toxin in bezug auf Abschwächung bzw. Zerstörung in vitro und teilweise in vivo durchaus vorhanden. Die Applikation von Ascorbinsäure und Nebennierenrindenpräparaten ist für die Behandlung der Diphtherie zu empfehlen.

Die Ascorbinsäuretherapie soll sich nach Otani [182]) auch bei einer anderen Infektionskrankheit, dem Keuchhusten, voll und ganz bewährt haben. Besonders war das bei der Therapie im Säuglingsalter der Fall. Otani ist der Ansicht, daß eine „spezifische Wirkung" vorliege, weil ein Einfluß des Vitamins C auf den Bacillus pertussis nachweisbar sei und das Bakterientoxin entgiftet werde. Bei leichten Fällen wurden intramuskuläre oder intravenöse Injektionen zu 50 bis 100 mg, bei schwereren über 200 mg, zuweilen zweimal pro die vorgenommen, wobei 5 bis 12 Injektionen erforderlich waren. Der Krampfhusten soll sich bei sechsundsechzig Fällen nach 4 bis 5, spätestens nach 6 bis 8 Injektionen, also nach 1 bis 2 Wochen, gelindert und die Anfälle abgenommen haben. Untersucht wurden im ganzen einundachtzig Kinder, die z. T. nur am Keuchhusten erkrankt waren oder deren Erkrankung durch Bronchitis oder Pneumonie kompliziert war. Die besten therapeutischen Erfolge betrafen die komplikationsfreien Fälle. Bei fünfzehn Fällen war keine Wirkung festzustellen.

In bezug auf die Pneumoniebehandlung stellte Hochwald [107]), [108]) an zahlreichen Fällen fest, daß Ascorbinsäure in großen Dosen möglichst frühzeitig injiziert eine ausgesprochene Heilwirkung auf die croupöse Pneumonie auszuüben vermag. Dabei werden möglichst bis zur Entfieberung Einzeldosen von ½ g alle eineinhalb Stunden gegeben. Die Heilwirkung drückt sich in einer Besserung des Allgemeinzustandes, rascher Entfieberung und frühem Verschwinden des Lokalbefundes aus. Jedoch,

es sollen nur frische Fälle für die Behandlung geeignet sein. Fälle nach dem zweiten Tag kommen nicht mehr in Frage. Die Therapie der Lungenentzündung mit Ascorbinsäure fand weiter durch Untersuchungen von Gander und Niederberger [79]) in ihrer „vorläufigen Mitteilung über Erfolge der Pneumoniebehandlung mit Vitamin C" eine Bestätigung. Während Hochwald jedoch 10 000 bis 15 000 mg als zur Heilung erforderlich ansieht, sind Gander und Niederberger der Ansicht, daß man mit 1000 bis 2000 mg auskommt. Die von ihnen vorgenommene Prüfung und Beseitigung der C-Hypovitaminose bei Pneumonie führte in fünfzehn Fällen zu einem sehr günstigen Resultat der Ascorbinsäurezufuhr. Verff. gaben das Vitamin C intramuskulär und oral neben den gewöhnlichen Mitteln. Nach Behebung der Hypovitaminose am ersten Krankheitstage wurde schließlich auf weitere Medikamente ganz verzichtet. Eine Kombination von Vitamin C mit Calcium schien die Wirkung noch zu verbessern. Über Behandlungsergebnisse mit hohen Vitamin C-Gaben berichteten noch Bohnholzer [70]) und Günzel und Kroehnert [89]).

Auch bei der Tuberkulose wurde diese Therapie angewandt. Nach Hasselbach [102]) hat die Behandlung Tuberkulöser mit der Ascorbinsäure gute Resultate gezeitigt. Die Hauptindikation ist das bei Tuberkulösen häufig vorkommende und leicht festzustellende Vitamin C-Defizit. Nach Abdeckung des Defizits erhält der Tuberkulöse täglich 100 bis 150 mg Ascorbinsäure, um den erforderlichen Sättigungszustand aufrecht zu erhalten. Nach Pilz [101]), der sich Hasselbachs Ausführungen anschließt, ist das Vitamin C ein wichtiges Adjuvans in der Behandlung der Lungentuberkulose. Pilz betont, daß gerade die Tonisierung mittels Ascorbinsäurezufuhr den Heilverlauf wesentlich beeinflussen kann. Im Deutschen Haus in Agra (Schweiz, Professor Alexander) hat man aus der Erfahrung, daß Tuberkulöse ein Vitamin C-Defizit aufweisen, der Organismus also einen besonderen Bedarf an C-Vitamin hat, die Folgerung gezogen und seit langem die Ernährung danach gestaltet. Der Speisezettel ist mit besonderer Berücksichtigung von Frischobst und Gemüse und Fruchtsäften (vor allem aus der Apfelsine) zusammengestellt [101]). Markoff [155]) wies bei schwereren Typhusfällen desgleichen ein Vitamin C-Defizit leichten bis mittleren Grades nach, das er für eine Resorptionsstörung verantwortlich

macht. Orale Zufuhr bleibt erfolglos, parenterales Vorgehen mit 300 mg pro die beseitigt den Mangel, doch hatte diese Beseitigung keinen Einfluß auf den Fieberablauf. Man beobachtete lediglich eine allgemeine stimulierende Wirkung.

Jede Avitaminose, also auch das Vorstadium eines ausgesprochenen, totalen Vitamin C-Mangels, ist geeignet, die Anfälligkeit des Organismus gegen Infektionen zu vermehren (Stepp und György [218]), d. h. Mangel an Vitamin C erhöht die Infektionsbereitschaft des Organismus. Die bei akuten und chronischen Infektionskrankheiten nachweisbare C-Hypovitaminose ruft allerdings sekundäre Erscheinungen hervor. Diese Störungen kommen in der verminderten Resistenz gegenüber Krankheiten zum Ausdruck. Es tritt eine Schwächung der Abwehrfunktion des Körpers gegen von außen einwirkende Einflüsse ein [123]). Das veranlaßt Pfannenstiel [187]) zur Feststellung, das Vitamin C sei das wichtigste Vitamin für die Infektionsabwehr. Im gleichen Sinne nimmt Lauber [146]) zu dieser Frage Stellung; das Vitamin C erscheint ihm besonders bei bestimmten Infekten von allen Vitaminen am wichtigsten. So weist Schnetz [219]) auf offensichtliche Beziehungen zwischen Vitamin C-Mangel und dem Auftreten der Grippe in den Winter- und Frühjahrsmonaten hin. 1937 herrschte in Graz eine Grippeepidemie von beträchtlicher Kontagiosität und Morbidität, über deren Verlauf nach eingesetzter Ascorbinsäuretherapie Schnetz positive Ergebnisse veröffentlichte. Insgesamt wurden dreißig Grippekranke dieser Behandlungsweise unterzogen. Es handelte sich um zehn Grippepneumonien und zwanzig Tracheobronchitiden, bei denen neben erforderlichen Kreislaufmitteln Ascorbinsäure in täglichen Dosen von 300 bis 900 mg intramuskulär zur Anwendung kam. Bei „Vitaminisierung" am ersten oder am zweiten Krankheitstage der unkomplizierten als auch der pneumonisch kompliziert verlaufenden Grippe kam es stets zum Rückgang der katarrhalischen Entzündungserscheinungen, der toxischen Allgemeinsymptome und zur Vermeidung von Gripperezidiven. Bei sogenannter Spätvitaminisierung am dritten bis fünften Krankheitstage ließen sich nur Teilerfolge erzielen. Auf Grund dieser Resultate werden vom Verfasser rechtzeitige orale Darreichungen von Reinpräparaten zwecks systematischer Grippeprophylaxe vorgeschlagen, wobei besonderer Nachdruck auf eine Frühvitaminisierung gelegt wird.

Im Zusammenhang damit möchte ich auf weitere Beziehungen zwischen Ascorbinsäure und Infekt hinweisen. Im östlichen Mitteleuropa und Osten Europas, wie Polen und den baltischen Staaten, kommt seit Menschengedenken bei Erkältungserscheinungen ein Vitamin C-haltiges Hausmittel zum Gebrauch. Sowie man z. B. Anzeichen von Grippe bemerkt, bedient man sich zur ersten und erfolgreichen Hilfe dieses Mittels. Es handelt sich um die Ahlbeere oder sogenannte schwarze Johannisbeere, Ribes nigrum L. aus der Familie der Saxifragaceae. Die Anwendung besteht im reichlichen Genuß eines Aufgusses von eingemachten Ahlbeeren. In früheren Zeiten waren die Früchte als Chassis oder Ribes nigrum und der Saft als Roob Ribium in Deutschland offizinell (Losch [151]); man benutzte diese Beere gegen Nierenleiden und gegen Kolikschmerzen.

Ich stamme aus diesen Gegenden und war in der Lage, den oft geradezu verblüffenden Effekt beobachten zu können. Damit vollzieht sich hier nichts anderes, als eine Auffüllung des bestehenden Vitamin C-Defizits. Die Folge eines vorliegenden hypovitaminotischen Zustandes ist eine erhöhte Anfälligkeit des Organismus gegen Infekte. Durch den Gebrauch des Fruchtsaftextraktes wird mit gleichzeitiger beginnender Deckung des Mangels eine günstige Wirkung auf den Gesamtzustand erzielt. Es ist heute einwandfrei geklärt, daß das Vitamin C als Abwehrstoff bei Infekten eine positive Wirkung entfaltet. Ebenso einwandfrei ist der hervorragende Vitamin C-Gehalt der schwarzen Johannisbeere erwiesen [204]), [283]).

Ein altes Erfahrungsgut der Volksmedizin lehrt die Behandlung fieberhafter Erkrankungen mit Obst- und Fruchtsäften. Dazu kann auch die von mir geschilderte Anwendung der Ahlbeere gerechnet werden. Die Verhältnisse liegen in gewisser Hinsicht ähnlich wie beim Skorbut. Hier wie dort empirische Erkenntnisse, denen nunmehr eine wissenschaftliche Deutung im positiven Sinne zuteil wird.

Auf Grund der vielseitigen Erfolge, die die Ascorbinsäurebehandlung zeitigte, griff man auch bei urologischen Erkrankungen auf sie zurück.

Reihenuntersuchungen von Alken [3]) ergaben Fortschritte bei Bekämpfung der Harninfektion. Entzündliche Erkrankungen

der Harnwege, die durchweg einen C-Mangel erkennen ließen, wurden je nach dem Krankheitsgrade mit intravenösen oder intramuskulären Gaben von 500 bis 1000 mg pro die — dem sogenannten Vitaminstoß - angegangen bis der C-Spiegel im Harn einen deutlichen Anstieg zeigte; daran schloß sich eine Darreichung per os mit 300 mg pro die an: „Die Behandlungsform mit kleinen Dosen von 150 bis 300 mg über längere Zeit hinweg war nach unseren Erfahrungen nicht geeignet." Alle primären entzündlichen Erkrankungen der Niere, der ableitenden Harnwege und Adnexe ohne Stauung oder Abflußhindernis (bzw. nach Beseitigung desselben) wiesen eine deutliche Beschleunigung des Heilungsvorganges auf. „Besonders eindrucksvoll waren die Erfolge bei Prostatikern mit chronisch fieberhafter Harninfektion." Ein Versagen war lediglich zu beobachten, wenn die Entzündung sekundär und der Prozeß der Krankheit anatomische oder mechanische Veränderungen aufwies, so z. B. bei Schwangerschaftspyelonephritis oder fieberhaftem Steinverschluß. Nach Behebung des Abflußhindernisses trat der Erfolg unmittelbar ein.

Was die Frage der Beeinflußbarkeit der Callusbildung durch Zuführung von Ascorbinsäure betrifft, so äußern sich v. Halász und Marx [94]) auf Grund eigener Untersuchungen negativ hierzu. Der Nutzen für eine artifizielle Steigerung der Callusbildung wird bestritten, wenn auch der Einfluß auf Bildung von Knochennarben von den Autoren nicht angezweifelt wird. Dagegen vertritt Hanke [96]) laut den Ergebnissen seiner Versuche die Ansicht, dem Vitamin C komme bei Knochenregeneration eine außerordentlich bedeutsame, unentbehrliche Rolle zu. Bei Fehlen des Vitamins C in der Nahrung und im Organismus trat überhaupt keine Regeneration des Knochens ein. Bei einer operativ angelegten Knochenlücke ging die Knochenregeneration nach Zufuhr von Vitamin C wieder geregelt vonstatten. Auch Hildebrandt [106]) ist gewillt, die Verzögerung der Callusbildung sowie die Ausbildung von Pseudarthrosen in Ernährungsfragen zu sehen. Er empfiehlt, den Patienten mit Frakturen, besonders wenn sie operiert sind, vitaminreiche Nahrungsmittel zu verabfolgen. Weiter ist Röpke [199]) der Meinung, daß „eine Störung des Vitamin-Gleichgewichtes durch falsche Ernährung stets zu einer Störung der Knochen-

bruchheilung" führt, und daß eine richtige Ernährung für die Vorbereitung von Knochenbruchoperationen wichtig sei.

In puncto Wundheilung kamen v. Jeney und v. Korpássy [120]), Padula [186]) und Proto [194]) zu jeweils einander widersprechenden Beobachtungen.

Eine ausreichende C-Zufuhr ist nach Ansicht verschiedener Autoren in der Zeit der Gravidität und der Lactationsperiode von größter Bedeutung. Die diesbezügliche Literatur zeigt, wie auch auf anderen Gebieten der Vitamin C-Fragen, einander widersprechende Mitteilungen über den Vitamin C-Haushalt zwischen Mutter und Foetus.

Die Gravide kommt für den Vitaminbedarf des Kindes auf. Der Foetus deckt, wie Versuche von Neuweiler [177]), Gaethgens [56]), Guggisberg [90]) u. a. zeigten, seinen Vitamin C-Bedarf aus der Placenta der Mutter. Die Placenta ist demnach nicht nur ein Durchgangsorgan für den Faktor C, sondern sie besitzt auch Speicherungsvermögen. Dieses Speicherungsvermögen wird jedoch von Muller [172]) auf Grund eigener ergebnisloser Arbeiten verneint. Die Placenta und der Foetus kommen als Zusatzdepots hinzu. Das C-Defizit der Graviden entsteht durch das größere Fassungsvermögen des schwangeren Organismus. Aus diesem Grunde ist es verständlich, wenn die Zeit der Schwangerschaft einen erhöhten Bedarf an Vitamin C aufweist. Török und Neufeld [202]) machen auf die Gefährdung des Vitamin C-Haushaltes in der Gravidität aufmerksam und halten einen Mangel bei ca. 21% der Schwangeren für durchaus möglich. Ascorbinsäuregaben konnten diesen Mangel ausgleichen. Bucher [37]) stellte als Ergebnis eigener Beobachtungen fest, daß fast alle von ihm untersuchten Gravidae ein Vitamin C-Defizit aufwiesen. Bucher gibt dabei den Vitamin C-Bedarf der gesunden Schwangeren um mehr „als das Doppelte oder Sechsfache des Normalen" an und spricht von 100 bis 300 mg pro Tag. Er erhebt die Forderung einer unbedingten Behebung des Defizits der Graviden in wenigen Tagen, um drohende Schäden zu vermeiden und geht dabei so vor, daß er eine individuelle Vitamin C-Ernährung anordnet, die nach Konstitution und pekuniären Verhältnissen aufgestellt wird. Die Reinpräparate hält Bucher nur dann für erforderlich, wenn die Beseitigung des Defizits in nützlicher Frist (ca. einer Woche) nicht möglich ist oder die Sättigung nicht erhalten bleibt.

Nach Angaben von Schmidt [216]) sind bei Schwangerschaftsstörungen wie Hyperemesis gravidarum und habitueliem Abort intramuskuläre Injektionen von Ascorbinsäure von guter Wirkung. Die Erfolge werden vom Autor auf eine Anregung der Corpus luteum-Funktion zurückgeführt. Müller [169]) verwandte als Mittel gegen Schwangerschaftserbrechen kombinierte Spritzen: Vitamin C + Vitamin B_1 und will einen Erfolg dieser Mischspritzen außer bei Hyperemesis gravidarum weiter bei klimakterischen Beschwerden, Hyperthyreose, Migräne und Angiospasmen gesehen haben. Ley [149]) empfiehlt für Behandlung des habituellen Abortes zwei bis drei Tage nach Ausbleiben der Menses bis zum VI. oder VII. Monat Injektionen von 4×500 mg Ascorbinsäure in zeitlichen Abständen von zwei bis drei Tagen. Anschließend 3 mal täglich 1 Tablette Ascorbinsäure.

Ähnlich wie in der Gravidität liegen die Verhältnisse in der Lactationsperiode. Die Frauenmilch ist reich an Vitamin C. Daher ist die tägliche Ausscheidung und der Bedarf Stillender an Vitamin C wesentlich gesteigert. Versuche von Neuweiler [177]) erbrachten den Beweis für diese Annahme. Der Bedarf beträgt 80 bis 100 mg pro die. Diese Vorgänge sind insofern von Wichtigkeit, als der Gehalt der Muttermilch an Vitamin C in gewissem Maße von der Ernährungsweise abhängig ist.

v. d. Osten-Sacken [181]) bemerkt hierzu: „Was die Schwangerschaft begann, vollendet die Stillzeit: Sie kann die Vitamin C-Vorräte der Mutter soweit erschöpfen, daß Mutter und Kind in gleicher Weise an den Folgen des Vitaminmangels Schaden nehmen."

Die guten Erfolge mit der Vitamin C-Therapie auf verschiedenen Gebieten der Medizin legten den Gedanken nahe, diese auch in der Zahnheilkunde anzuwenden.

Die Ascorbinsäuretherapie findet von Jahr zu Jahr auch in der Zahnmedizin eine immer stärkere Beachtung. Die moderne zahnärztliche Wissenschaft und Praxis Europas und Amerikas schenkt den Vitaminfragen ein stets größer werdendes Interesse. Bezeichnend für die Wichtigkeit dieses Problems ist die unverkennbare Tatsache, daß Prodromalstadien der C-Avitaminose schon nach vitaminfreier oder vitaminarmer Ernährung von mehreren Wochen zur Beobachtung kommen. Diese Stadien manifestieren sich in der Regel zu allererst durch

Veränderungen der Zähne und des Zahnfleisches; neuere tierexperimentelle Forschungen bestätigen die Abhängigkeit der Hartsubstanzen und des Zahnfleisches vom Gehalt der Ascorbinsäure in der Nahrung, wobei vor allem die Veränderungen der Osteoblasten und der Odontoblasten auffallen. Bei länger dauerndem Vitamin C-Mangel kommt es zu einem vollständigen Verschwinden der Odontoblastenschicht; die Pulpa ändert den Typ vom embryonalen zum reifen Bindegewebe [276]).

Szent-Györgyi [248]) äußert sich hierzu folgendermaßen: „Das Verschwinden der Odontoblasten beruht sicherlich nicht auf einer spezifischen Schädigung der Zähne, sondern ist Ausdruck einer tiefgreifenden allgemeinen Protoplasmaschädigung. Ist aber eine solche Protoplasmaschädigung vorhanden, die bereits zu histologischen Veränderungen führt, so müssen gleichzeitig alle Kräfte, die Resistenz des ganzen Körpers schwer leiden."

Der empfindliche Zahntest läßt sich in Fällen von C-Hypovitaminose beim Menschen im Gegensatz zum Tierexperiment allerdings nicht anwenden. Gemäß diesbezüglicher Untersuchungen von Ove-Brinch [184]), Walkhoff [276]) und Westin [280]), [281]) ist er aber bei vorliegender C-Avitaminose einwandfrei. Handelt es sich um Skorbut beim Menschen, so sieht man auch beim menschlichen Zahn die gleichen Veränderungen, wie beim skorbutigenen Meerschweinchen. Höjer und Westin [110]), [111]) wiesen tierexperimentell bereits am fünften Tage Vitamin C-freier Ernährung schwere Zahnschädigungen nach. Das histopathologische Zahnbild hat allgemein als Testobjekt für Vitamin C-Fragen Eingang gefunden [109]). Das Vitamin C gilt heute für die Entwicklung und Erhaltung der Zähne zumindestens ebensoviel wie das Vitamin D. Euler [73]) vertritt hier folgenden Standpunkt: „Die Bedeutung der Vitamine für die Zahnheilkunde ist vielleicht am besten und kürzesten gekennzeichnet mit der Feststellung, daß wir uns heute keinen Abschnitt der Zahnentwicklung und Zahnfunktion, keinen Gewebsteil des Zahnes oder seines Halteapparates denken können, bei welchem nicht die Vitamine eine wichtige Rolle spielen, sei es mit der spezifischen Wirkung des einzelnen Vitamins, sei es mit ihrem Zusammenwirken untereinander oder mit den Mineralsalzen oder Hormonen. Es ist diese Feststellung im Grunde ja nichts weiter als eine Selbstverständlichkeit, rein aus der Tatsache heraus, daß der Zahn mit seinem Bett eben doch nur ein lebensver-

bundener Teil des ganzen Organismus ist . . ." Und dann weiter: „Der Begriff „Schneidezahntest", der schon so lange in der Vitaminlehre Eingang gefunden hat, ist nur einer unter vielen Belegen". Schon drei Jahre vor diesen Auslegungen betonte Euler [72]), daß ein großer Teil der Erscheinung von C-Mangel an den Zähnen reversibel sei. Daraus ist ersichtlich, welch große Bedeutung einer der verdientesten Vertreter der deutschen zahnärztlichen Wissenschaft der Ascorbinsäure und ihren Beziehungen zur Zahnmedizin beilegt.

Der Indikationsbereich für die Darreichung der Ascorbinsäure innerhalb der Zahnmedizin erstreckt sich auf die Behandlung von Gingivitiden, der Stomatitiden, die durch Vitaminmangel bedingt sind, und der entzündlichen Erscheinungen der Paradentose: der Paradentitis marginalis, wie die Berliner Schule diese Entzündungsform bezeichnet. Neuerdings soll bei der Cariesprophylaxe außer den Vitaminen A und D das Vitamin C größere Bedeutung gewinnen Euler [70]), [71]), Kähler u. Moll [126]). Allerdings verneint Schröder [222]) hinsichtlich der Cariesprophylaxe die Wirksamkeit der Vitamine auf die Entwicklung der Zähne, wenn nicht gleichzeitige Zufuhr von Mineralstoffen erfolgt. Phosphor- und Kalziumsalze, die die ausschlaggebende Rolle spielen sollen, können durch die Vitamine nicht ersetzt werden. Die therapeutische Anwendung der Ascorbinsäure schaltet selbstredend die allgemein üblichen lokalen zahnärztlichen Maßnahmen nicht aus. Geht man dabei systematisch vor, kommt man in bezug auf das neuzeitliche Vorgehen und die gegenseitige Ergänzung zur Folgerung: Cessante causa cessat morbus.

Orangen- und Zitronenkuren, frische Salate, Gemüse und viel Luft und Licht üben eine außerordentlich günstige Wirkung auf paradentale Entzündungen aus. Eine gleiche Beurteilung haben auch die Reinpräparate gefunden (Schöbel [220]). Kutzleb [141]) brachte die Gingivitis gravidarum durch Verabreichung von 200 bis 400 mg Ascorbinsäure und mehr zur Normalkost der Patientinnen schon nach einigen Tagen zum Verschwinden. Stepp [235]) behandelte eine Stomatitis ulcerosa durch kombinierte Darreichung von Ascorbinsäure und Neosalvarsan mit gutem Heilerfolg. Er empfiehlt, 300 mg pro die intravenös einige Tage hindurch zu verordnen. Störmer [242]) sah bei einer ulzerösen Stomatitis den gleichen Erfolg nach Einnehmen von Vitamin C-Tabletten. Oshima [180]) beeinflußte je einen Fall einer Sto-

matitis aphthosa und einer Stomatitis ulcerosa mit täglichen intramuskulären Injektionen von 100 mg (eine Ampulle) Redoxon; bei der aphthösen Form mit dem Erfolg, daß die Stomatitis nach der dritten Injektion fast vollkommen geheilt war und mit täglichen intramuskulären Injektionen von 200 mg Redoxon bei der ulzerösen Form, die nach 5 bis 6 Injektionen vollständig abheilte. Die Vitaminbehandlung von Zahnfleischblutungen, Gingivitis und Alveolarpyorrhoe, die durch Blutkrankheiten oder toxisch-infektiös bedingt sind, empfiehlt Kuthan [110]). Er verlangt tägliche Injektionen von Ascorbinsäure und erforderlichenfalls eine Verbindung mit Vitamin A: 3 × täglich 2 Tabletten Vogan oder 3 × täglich 20 Tropfen Amunine.

Was über Blutungen auf dem Gebiete der Allgemeinmedizin gesagt wurde, gilt auch für die Zahnmedizin.

Im Bereich der Mundhöhle haben wir es in der Regel mit Schleimhautblutungen oder Blutungen aus dem Knochen, z. B. nach Extraktionen, zu tun; beide verlangen keine besondere Versorgung. Man versuche Mundbäder und Gurgelungen mit kaltem Zitronen- und Himbeersaft (Steiner [233]). Genügen Spülungen mit kaltem Wasser nicht, oder kann man die Blutungen mit den allgemein üblichen und bekannten Mitteln nicht zum Stillstand bringen, so wird es sich im allgemeinen um eine Blutkrankheit handeln: Hämophilie, Purpura haemorrhagica, Leukämie, primäre oder sekundäre chronische Anämie, Gaucher oder aber um eine avitaminotische Kapillarschädigung, um Blutungsneigung der Leberkranken (hepatogene Kapillartoxikose) u. a. m. Ist es von vornherein bekannt, einen Bluter vor sich zu haben, empfiehlt Kranz [130]) eine entsprechende Vorbereitung durch Gaben von l-Ascorbinsäure. Um eine Beschleunigung der Blutgerinnungszeit herbeizuführen, soll man nach Steiner nach Möglichkeit einige Tage vor einem Eingriff und mindestens eine Woche nachher parenteral l-Ascorbinsäure einverleiben. Können besondere Vorkehrungen einige Zeit vor einem blutigen Eingriff nicht getroffen werden, dann sind sofort Injektionen bis 150, 200 mg täglich mit Berücksichtigung C-vitaminhaltiger Kost vorzunehmen.

Die Ascorbinsäuretherapie hat auch in der Veterinärmedizin Eingang gefunden. Pullido und Callazo [195]) verwendeten bei skorbutkranken Hunden, die gastro-intestinale Blutungen auf-

wiesen, die Ascorbinsäure sowohl parenteral als auch peroral mit gutem Erfolg. Schultz [224]) empfiehlt bei der Staupe des Hundes und der sog. Stuttgarter Hundeseuche, die auch in ihren sonstigen Symptomen Skorbutähnlichkeit aufweisen können, Injektionen. Der Allgemeinzustand der Tiere bessere sich wesentlich und die Magen-Darmblutungen würden zum Stillstand gebracht.

B. In der Dermatologie.

Die pathologischen Erscheinungen infolge von Vitaminmangel betreffen nicht nur Krankheitssymptome des Organismus von Lebewesen, sondern sie beziehen sich öfter auch auf die Haut und ihre Anhangsgebilde. Daß Beziehungen zwischen Vitaminen und der Haut bestehen, veranschaulichen Veränderungen an der Haut und den Schleimhäuten bei der C-Avitaminose, dem Skorbut. Nach Pierini [188]) muß man zwischen Dermatosen, bei denen das Fehlen von Vitaminen nachgewiesen ist, und solchen unterscheiden, bei denen man auf eine Störung des Vitaminhaushaltes schließt. Dermatosen können durch das Fehlen der Vitamine A bis E hervorgerufen werden. Durch Vitaminbilanzstörungen kommt es zu dermatologischen Syndromen, für die bis jetzt die von Comel eingeführte Klassifikation gilt. Die cutanen klinischen Bilder der Avitaminosen teilt Comel folgendermaßen ein:

1. echte dysvitaminotische Dermatosen,
2. relativ dysvitaminotische Dermatosen,
3. paravitaminotische Dermatosen.

Unter echten dysvitaminotischen Dermatosen versteht Comel Hautsyndrome, die „unmittelbar und direkt auf den Vitaminmangel als einzigen pathogenen Faktor zurückzuführen sind. Die krankhafte Hautveränderung ist in diesem Falle ein obligates Syndrom, z. B. beim Skorbut" [165]). Die klinischen Bilder einer echten dysvitaminotischen Dermatose, wie es der Skorbut ist, zeigen an der Haut das Auftreten von Hämorrhagien.

Über die Beziehungen zwischen Haut und Vitaminen stellt Bommer [31]) folgende Grundsätze auf:

„1. Die Haut dient als Stapelplatz eines Vitamins oder einer Vitaminvorstufe. Sie ist in den physiologischen Kreislauf des betreffenden Vitamins im Körper eingeschaltet.

2. Vitamine dienen zur Aufrechterhaltung physiologischer Funktionen der Haut und ihrer Zellen, während Vitaminmangel zum Auftreten bestimmter krankhafter Erscheinungen an der Haut führt."

Die Haut ist in diesem Sinne nicht nur Deck- und Schutzorgan. Störungen in der Vitaminversorgung bedingen typische Veränderungen an der Haut und an den Schleimhäuten. Für diese Hauterscheinungen soll jedoch nicht ein bestimmtes Vitamin allein verantwortlich gemacht werden können. Die Haut kann durch gewisse Stoffe, die Beziehungen zu Vitaminen aufweisen, „spezifisch verfärbt" werden, wie z. B. nach den charakteristischen Blutungen beim Skorbut durch Ablagerung hämoglobinogener Pigmente, den Abkömmlingen des Hämoglobinogens, nämlich von Hämosiderin und Hämotoidin. Das Hämosiderin, das in feiner oder grober körniger Form auftritt und ein Produkt des regelmäßigen Blutabbaues in Leber, Milz, Knochenmark und in gewissen Lymphknoten ist, bildet sich überall dort, wo kleine oder größere Blutungen vorliegen bzw. vorgelegen haben. Die Blutkörper werden dann zu Pigmenten umgebildet. Abgesehen von den Hautverfärbungen ruft der Vitaminmangel eine Veränderung der Haut- und Haarbeschaffenheit hervor, beeinflußt das Haarwachstum und setzt die Widerstandsfähigkeit der Haut gegen Infektionen herab [209]).

Bommer [32]) schreibt über Beziehungen zwischen Haut und Vitaminen: „Die Vasomotoren- und Gefäßlähmung in der Haut, die bei akuten Infektionen, vor allem bei Grippe zu beobachten ist und die sich bei jugendlichen Personen mehr als bei älteren in Form unregelmäßig gestalteter roter Flecken oder einer mehr diffusen Röte von düsterer oder mehr bläulicher Nuance bemerkbar macht, bildet sich unter reiner Obstsaftdiät häufig auffallend rasch zurück. Ich gebe dabei vor allem im Winter dem Apfelsinensaft den Vorzug, da die Apfelsine reichlich Vitamin C enthält." Bommer zieht den Orangensaft vor, da er außer der Ascorbinsäure noch andere Vitamine enthält. Diese rasche Rückbildung ist auf den Einfluß der Vitamine zurückzuführen, wobei hier das Vitamin C eine wesentliche Rolle spielt. — Auf die Funktion des C-Stoffes bei Hautkrankheiten verweisen Harnuntersuchungen von Bonetić [34]), die bei siebenhundertachtundsechzig Hautkranken in überwiegender Mehrheit der Fälle C-Defizite ergaben. Es handelt sich um folgende Der-

matosen: Acne vulgaris, Balanitis, Erythema exsudativum multiforme, Hautkrankheiten auf mykotischer seborrhoischer Basis, Neurodermitis, Lupus erythematodis, Psoriasis vulgaris und Ulcera cruris. Baar glaubt, Avitaminosen als mögliche Ursache von Hautkrankheiten ansprechen zu können. Untersuchungen in seiner Praxis ergaben bei allen aetiologisch unklaren Hautkrankheiten Mangel an C-Vitamin. Da er dasselbe auch bei Hautgesunden gefunden hat, sieht er in dem Fehlen des Stoffes nicht die ausschließliche Ursache, wohl aber einen unumgänglich notwendigen und wesentlichen Faktor für die Entstehung einer Dermatose. Er betont dabei das wahrscheinlich zusätzliche Fehlen oder unzureichendes Vorkommen der anderen Vitamine. Baar behandelte Hautkranke mit einer C-haltigen Diätkost + Cebion und meldete folgende Ergebnisse, wobei er lokale und symptomatische Behandlung voraussetzte. Vier Kinder mit Strophulus infantum wiesen schnelle Besserung bzw. Heilung auf. Nach Aussetzen der Kost trat bei einem Kinde ein Rezidiv auf. Zwei Fälle von Erythema exsudativum multiforme heilten in zwei Tagen, weiter ein Erythema nodosum et contusiforme, eine Purpura (sogar ohne lokale Behandlung), eine Dermatitis herpetiformis, ein Lichen ruber, ein Mammaekzem und sechs Kranke mit Urticaria; diese allerdings erst nach zusätzlicher allgemein vitaminreicher Ernährung bei Verbot von Eiern und Käse. Bei gleichzeitiger Salbenbehandlung und Röntgen reagierten positiv Ekzeme, die seit zwei Jahren bestanden und bei denen kein anderer Weg geholfen hatte, Bäckerekzeme und Gewerbe-Dermatitis und -Ekzem bei Lakkierern, die mit Sangajol gearbeitet hatten. Vigantol + Cebion + vitaminreiche Kost halfen bei sechs Ekzem-Kindern mit exsudativer Diathese und einem Erwachsenen mit einem spätexsudativen Eczematoid und Asthma [8]). Takahashi und Mitarbeiter [253]) wandten das Vitamin C bei verschiedenen Dermatosen mit wechselndem Erfolg an. Bei einem Quecksilbertoxikosefall, der sich als Erythrodermia exfoliativa, Stomatitis mercurialis und hämorrhagische Nephritis erwies, heilten die Erythrodermie und Stomatitis innerhalb von zehn Tagen durch Gaben von 100 bis 200 mg Redoxon-La Roche, die Nephritis nach vierzehn Tagen. Sonstige Pharmaka wurden nicht verabfolgt. Ebenfalls ohne örtliche Behandlung heilten dreizehn Fälle von Toxikodermien durch 1 bis 9 malige Injektion in zwei

bis zehn Tagen. Die Autoren geben an, im Vergleich mit den nicht behandelten Fällen eine schnellere Heilungstendenz beobachtet zu haben. Die hämorrhagischen Dermatosen, z. B. Purpura rheumatica, reagierten positiv. Erfolglos war die C-Verabfolgung bei diffuser Sklerodermie, Pityriasis rosea Gilbert, Lupus erythematosus, Psoriasis vulgaris usw. Sigematu [231]) konnte von dreiundzwanzig Kranken, die an den verschiedensten Hautkrankheiten litten, acht günstig beeinflussen: eine Purpura simplex von drei, eine Purpura rheumatica, Pigmentation nach Arzneimitteln, Antipyrinexanthem und Chloasma mit Epheliden. Das Salvarsanexanthem zeigt keine Einwirkung, ebenso die primäre idiopathische Erythrodermia exfoliativa. — Gute Ergebnisse bei der Purpura sah ferner Döllken [52]). Einen anderen Weg ging William A. Rosenberg [201]). Er berichtet über mehrere Fälle von Urticaria, die er nach Feststellung eines Vitamin C-Defizites erfolgreich mit Vitamin C-reicher Kost, deren Grundbestandteil Preßsäfte, in der Hauptsache Zitronen und Apfelsinen, waren, behandelte. Synthetische Präparate wurden von ihm nicht berücksichtigt. Nach Volpe [272]) und Lutz [154]) sprachen auf eine Vitamin C-Anreicherung z. T. ohne lokale Maßnahmen einige Fälle von Psoriasis positiv an. Gute Erfolge sahen Curschmann [12]) bei sklerodermischen Dysstrophien, Funk [75]) bei seborrhoischen Ekzemen, Dainow [41]) beim Herpes zoster. Goyert versuchte durch gleichzeitige perorale Darreichung von Ascorbinsäuretabletten zum Chemotherapeutikum Diseptal C bei der Gonorrhoe zu einer größeren Anzahl von geheilten Fällen zu gelangen. Bei Gaben von täglich 10 Tabletten konnte die Zahl der Versager bedeutend vermindert werden. Bei fünfzig auf diese Weise kombiniert behandelten Fällen waren nur neun Fälle mit negativem Ausgang [86]). Verschiedene Autoren machten Gebrauch von der desensibilisierenden Wirkung der Ascorbinsäure bei der Salvarsan- und Goldsalzunverträglichkeit Piesocki [190]), Landfisch [142]), Dainow [43]).

Bei dem Verhältnis Ascorbinsäure und Pigmentstoffwechsel liegt z. T. ungeklärte Beeinflussungsmöglichkeit vor. Seitdem Szent-Györgyi Beziehungen zwischen Pigmentstoffwechsel und Ascorbinsäure nachgewiesen hat, haben sich verschiedene Autoren mit diesen Zusammenhängen sowohl nach experimentellen als auch nach klinischen Gesichtspunkten befaßt. Über die Möglichkeiten einer Beeinflussung pathologischer Pigmen-

tierungen wie Addisonismus und Chloasma gehen die Meinungen auseinander. Die Dermatotherapie bedient sich zur Dekoloration von Hyperpigmentationen des Vitamins C in Form von Preßsäften und in kristallisierter, synthetischer Substanz. Der experimentelle Weg verlief meistens negativ. Die Depigmentierung von Haut und Schleimhäuten beim Morbus Addisoni durch die Ascorbinsäuretherapie mit natürlichen Mitteln oder synthetischen Präparaten gilt als erwiesen. Jadassohn [117]) nimmt bei Addison-Patienten eine Wirkung jedoch nicht in der Haut, sondern in der Nebenniere an.

Szent-Györgyi [249]) stellte bereits 1930 fest, daß schon minimale Mengen von Ascorbinsäure genügen, um im Reagenzglase eine Hemmung der Melaninbildung zu erzielen. Daraus folgerte er, die Pigmentierung der Addison-Kranken könne auf Fehlen der Ascorbinsäure beruhen. Eine Dekoloration beim Morbus Addisoni durch Gaben von Ascorbinsäure: 3 × täglich 0,025 g, beobachtete Landsiedl [143]), [144]). Im gleichen Sinne berichteten Szüle [251]) und v. Teubern [256]). Nach Szüle bedarf es zur weitgehenden Depigmentierung der Morbus-Addisonii-Kranken nur der täglichen Gabe des Saftes von zwei bis drei Zitronen. Die gleiche Feststellung machte v. Teubern. Szüle betont dabei ausdrücklich, daß es ihm mit Cortine allein nicht gelang, ein Abblassen der pathologischen Pigmentationen zu erreichen. Da jedoch der Ascorbinsäuregehalt der Nebennierenrindenpräparate nicht sonderlich groß ist, liegt der Schluß nahe, die depigmentierende Wirkung dieser kombinierten Therapie auf die mittels des Zitronensaftes zugeführten C-Mengen zu beziehen. Ähnlich lauten die Ergebnisse von Siwe [242]) und Morawitz [167]). Morawitz berichtet zudem über einen Skorbutkranken, der zufallsweise gleichzeitig eine chloasmaartige Melanose hatte. Im Verlauf einer Preßsafttherapie, die in täglicher Darreichung von Saft aus 2 Apfelsinen und 1 bis 2 Zitronen in Form von Limonaden bestand, kam es zu einem schnellen Pigmentschwund. Morawitz kommt zu folgendem Schluß: sowohl der Fruchtsaft als auch die Nebennierenrinde enthalten Ascorbinsäure; deshalb wäre diese Kombination zu empfehlen. Da Addison-Patienten unter Behandlung mit Nebennierenpulver wie Cortine, Cortigen, Pankortex per os oft einen starken Rückgang der Pigmentation ohne wesentliche Besserung der übrigen klinischen Erscheinungen zeigen, ist eine Beziehung zwischen Me-

lanosen und Vitaminmangel anzunehmen. Ebenso gelang es Bauke [11]) durch 10 × 50 mg Ascorbinsäure intravenös die Depigmentation einer Hyperpigmentation auf Grund eines chronischen Ekzems im Klimakterium zu erreichen. Sellei [228]) kombinierte zur Depigmentierung des Chloasma die Merkurpräzipitatsalbe bzw. Merkuröl mit der Szüleschen Zitronenkur, verwandte jedoch innerlich auch Saft von Paprika und Tomaten. Die Dekoloration erfolgte allmählich und das Chloasma war in vielen Fällen abgeheilt, wobei die Heilung im Laufe von drei bis fünf Monaten erfolgte. Den Zitronensaft gab Sellei mit Zuckerwasser zu 80 bis 100 g pro die, was einer Menge von 3 bis 4 Zitronen entspricht. Außerdem wurden täglich 1 bis 2 Apfelsinen oder 1 bis 2 süße Paprika oder 2 bis 3 Äpfel oder Birnen empfohlen. Sellei nimmt hier eine Steigerung der dekolorierenden Wirkung der Merkurpräzipitatsalbe durch den gleichzeitig zugeführten Faktor C an. — Toyama, Ueda und Morikawa [263]) haben bei dreizehn Patienten mit Hautpigmentationen mittels der Ascorbinsäure mäßig gute Resultate erzielt. Sie gaben jeden zweiten Tag von 11 bis 36 mal 0,1 g, und zwar bei je einem Fall von Antipyrinexanthem, Lichen ruber pigmentosus, Naevus pigmentosus, Seborrhoea oleosa, je zwei Fällen von Epheliden, Pigmentation nach Medikamentapplikation, Melanodermie und drei Fällen von Chloasma. Der bei vier unter neun Patienten während der Behandlung regelmäßig gewordene Stuhlgang und allgemeine Mattigkeit und die bei fünf unter neun Patienten verkürzte Menstruationsdauer und verminderte Menstruationsmenge ließen sie über die Wirkung des C-Präparates auf die Haut zu folgender Annahme kommen: die Ascorbinsäure wirkt anscheinend nicht direkt auf das injizierte lokale Gewebe, sondern auch indirekt auf das vegetative Nervensystem und auf verschiedene hormonale Tätigkeiten. Ueda und Fukai [265]) sahen bei zwanzig Fällen von Hautpigmentationen bei Chloasma- die besten und bei Naevus pigmentosus-Kranken die geringsten Erfolge. Während der Behandlung verzeichneten die Autoren bei neun Fällen, die mehr als 20 Injektionen erhalten hatten, vagotonische Symptome. Zufriedenstellend äußerten sich über pathologische Pigmentierungen u. a. noch Hoff [112]) und Schröder und Einhauser [223]).

Die Tierversuche verliefen nicht so günstig. Die Feststellung, daß durch Darreichung von Vitamin C die Hyperpigmentierung beim Morbus Addisoni zum Zurückgehen gebracht werde, hatte zunächst theoretische Bedeutung, da der Verlauf der Addisonschen Krankheit durch die Ascorbinsäure nicht beeinflußt wird. Jadassohn und Schaaf [118]) haben Versuche angestellt, ob andere Hyperpigmentierungen durch den Faktor C zum Rückgang gebracht werden können oder wenigstens ihre Entstehung verhindert werden kann. Sie kamen zum Schluß, daß die Ascorbinsäure keine Dekolorationsfähigkeit auf die pigmentbildenden Hautzellen besitzt: „Große Gaben von Vitamin C verhindern die durch Follikelhormon erzeugte Hyperpigmentierung der Warzenhöfe des Meerschweinchens nicht. Es ist daher sehr unwahrscheinlich, daß die therapeutische Verwertung von Vitamin C beim Chloasma uterinum Erfolg haben würde". Techners klinische Beobachtung bei Chloasma uterinum, wobei zeitweise täglich der Frischsaft von 2 Zitronen verabreicht wurde, deckt sich mit der Ansicht von Jadassohn und Schaaf. Ebenso wie diese bei ihrem tierexperimentellen Vorgehen führt er aus, die Pigmentierung durch ovarielle Substanzen, die wahrscheinlich auch für das Chloasma uterinum verantwortlich sind, durch Ascorbinsäure nicht beeinflußt zu haben. Im Gegenteil, die Pigmentbildung soll ab VII. Monat bis zur Geburt sich bedeutend verstärkt haben.

Soweit die pathologischen Hauterscheinungen. Auch physiologische Pigmentierungen, hervorgerufen durch Sonnenlicht oder künstliche Höhensonne sollen nach Schade [210]) durch Zufuhr von Vitamin C verringert werden können. Nach zehntägigen peroralen (100 mg pro die) und intravenösen (200 mg pro die) Gaben konnte Schade eine schwächere Hautpigmentierung durch ultraviolettes Licht feststellen. Untersuchungen von Kähler und La Croix [125]) erbringen zudem „einen chemisch faßbaren Beweis" für die Beeinflussung des Pigmentstoffwechsels durch Ascorbinsäure. Die Verfasser sprechen die Annahme aus, daß die Melanogenbildung in den Pigmentzellen durch den Faktor C gehemmt wird. Doch vermochte v. Drigalski [54]) bei Vitamin C-Medikation und zusätzlicher vitaminreicher Kost keine Verminderung nach Quarzlampenbestrahlung auftretenden Pigmentes festzustellen.

V. Die äußere Anwendung von Vitamin C an der Haut.

Die lokale Anwendung von Vitamin C bei der Dermatotherapie fand nur in Ausnahmefällen statt. Es handelt sich um ganz vereinzelte Hinweise und Beobachtungen in praxi.

Über die percutane Resorption des C-Wirkstoffes liegen Berichte von Richter [197]) und Kasahara und Kawashima [110]) vor. Während Richter den Preßsaft von Spinatpflanzen auf die rasierte Haut skorbutkranker Meerschweinchen applizierte und dabei einen Heilerfolg gesehen haben will, verwandten die Japaner eine 30 prozentige Ascorbinsäure und bezogen ihre Versuche auf die Menschenhaut. Es gelang ihnen dabei der Nachweis, daß das wasserlösliche Vitamin C ebenso wie die fettlöslichen Vitamine, z. B. das Vitamin A, von der Menschenhaut sicher resorbiert wird. Die Autoren haben 1 g einer 30 proz. Ascorbinsalbe mit Wilsonscher Paste als Grundlage 20 Minuten lang in die Brustdrüsenhaut von Stillenden eingerieben und danach in bestimmten Zeitabständen den Gehalt der Milch an Vitamin C mit der Tillmans'schen Titrationsmethode bestimmt. Die gleichzeitige Kontrolle der Milch der zweiten Brustdrüse, an der die Einreibung nicht vorgenommen worden war, ergab einen Anstieg des C-Gehaltes in der Versuchs-Brustdrüse. Die Verfasser sprechen dieser Funktion der Haut eine praktisch wichtige Bedeutung zu. - Comel [35]) versuchte Massagen mit Vitamin C-Salben und sah eine deutliche pigmentvermindernde Wirkung.

Steiner läßt bei Schleimhautblutungen oder Blutungen aus dem Knochen Mundbäder oder Gurgelungen mit kaltem Zitronen- und Himbeersaft vornehmen. Der Autor verweist dabei auf den C + P Vitamingehalt der Zitrone. Bei Zahnfleischblutungen und Paradentopathien empfiehlt Steiner Massage des Zahnfleisches mit Zitronenscheibchen [233]). Seit einiger Zeit findet bei Gingivitiden, Stomatitiden und entzündlichen Erscheinungen der Paradentose das Einreiben einer Cebionpaste z. T. mit Erfolg Anwendung [233]).

Leopold behandelte einen Fall einer Stomatitis ulcerosa, indem er Spülungen mit reinem Zitronensaft verordnete. Er betrachtet diese Spülung als einleitende therapeutische Maßnahme, der dann das Trinken von Zitronensaft und schließlich 2 × täglich 2 Vitamin C-Tabletten folgten. Die Heilung trat hier nach einer Woche ein. Bei vorliegender Gingivitis macht er auf folgendes von ihm erprobte Verfahren aufmerksam: „Man legt auf die entzündeten Stellen des Zahnfleisches zwei bis drei Tabletten Redoxon auf und massiert diese, sobald sie zu zerfließen beginnen, kräftig in die Tasche und deren Umgebung ein. Es tritt danach eine Anämie und eine spontane Schmerzlinderung auf; schon einige Tage nach regelmäßiger Durchführung dieser Behandlungsweise läßt sich in der Regel eine wesentliche Besserung des klinischen Bildes erkennen, die bald in völlige Heilung übergeht" [148]).

Wie bereits bemerkt, sind Versuche einer äußeren Anwendung von Vitamin C an der Haut bisher nur in Ausnahmefällen vorgenommen worden. Ich hatte Gelegenheit, Untersuchungen dieser Art vorzunehmen und berichte nachstehend über insgesamt 68 Hautkranke, die ich im Zeitraum von zehn Monaten in der Hautpoliklinik Berlin, Ziegelstraße, ambulant behandelt habe. Meine Arbeit bestand darin, die äußere Anwendung einer Ascorbinsäuresalbe erstmalig bei verschiedenen Hautaffektionen zu erproben.

Die Versuche wurden zunächst mit einer 1 proz. oder 2-proz. Vitamin C-Salbe durchgeführt, die Eucerin als Grundlage enthielt. Diese Vitamin C-Salbe wirkt juckreizmildernd und übt keinen nachteiligen Einfluß auf die unbeschädigte Haut aus. In einigen Fällen beobachtete ich eine reizende Wirkung der 1 proz. Salbe auf erkrankte Hautpartien. Es wurde daraufhin eine ½ proz. l-Ascorbinsäuresalbe angefertigt. Diese Salbe wurde in allen den Fällen, bei denen es sich um größere nässende Flächen und um leicht reizbare Hautstellen handelte, angewendet. Nach einer Entscheidung von Mal zu Mal wurde der nächsthöhere Prozentsatz verordnet. Die erkrankten Stellen wurden vor der Behandlung wie üblich gereinigt, dann mit einem Gazestück, auf dem sich die Salbe befand, zugedeckt und dann verbunden. Die Salbe wurde 3 mal wöchentlich frisch

hergestellt und in kleineren Töpfen den Patienten mitgegeben. Soweit möglich, sind sie damit in der Poliklinik verbunden worden.

Das Ergebnis meiner Arbeit ist folgendes:

Von zweiunddreißig behandelten Ekzemen zeigten sieben Ekzeme im Anfang eine Besserung. Die Vitamin C-Therapie mußte bei ihnen infolge plötzlich eintretender Verschlechterung (Reizung) abgesetzt werden. Zweiundzwanzig Ekzeme verliefen von vornherein negativ; nur drei wiesen Erfolge auf, und zwar: ein impetiginiertes Ekzem, ein Ekzem am rechten Arm und ein Ekzem am Fußrücken, in der Hackengegend, an der Fußsohle und Zehenpartie des rechten Fußes. Von dreizehn seborrhoischen Ekzemen zeigten acht eine auffallend rasche Besserung und ein schnelles Verschwinden der Krankheitsherde. Bei fünf blieb die Behandlung erfolglos. Drei Fälle von Rosacea, zwei von Acne vulgaris, ein Pruritus cutaneus universalis-Fall und zwei Pyodermie-Fälle, eine akute Dermatitis, eine Salben-Dermatitis und ein Perlèche-Fall blieben unbeeinflußt, ein anderer Perlèche-Fall und eine Folliculitis wurden geheilt. Die besten Ergebnisse konnten bei Impetigo contagiosa beobachtet werden. Von zehn Fällen dieser Krankheit kam es bei acht zu einer auffallend raschen Abheilung der Krankheitsherde unter der Ascorbinsäuresalbe.

VI. Krankenberichte.

Nachfolgend bringe ich die Krankenberichte der von mir behandelten Hautaffektionen, die bei Anwendung einer verschieden potenzierten Ascorbinsäuresalbe einen günstigen Verlauf genommen haben.

Fall I.

H.-J. Bl., männl., geb 15. 8. 1928: Ekzem am rechten Oberarm.

Anamnese: Vor einem Monat kam es an beiden Armen zu einer nässenden Flechte. Etwa eine Woche später trat ein Ausschlag am rechten Fuß hinzu, der aber von trockener Beschaffenheit war. Gleichzeitig machte sich ein Ausschlag (Pyodermien) am Kopf bemerkbar. Das Kind klagte über heftiges Jucken besonders an den Armen.

Hautbefund: Auf der Innen- und Außenseite des rechten Oberarmes, direkt über der Stelle der Armbiegung, sieht man im Bereich des ersten Drittels eine nässende Fläche. Diese Fläche ist von Bläschen bedeckt und zeigt eine hellrote Verfärbung, die sich auch auf die Umgebung ausdehnt.

Therapieergebnis: Am 15. 12. 1937 wurde die Behandlung eingeleitet durch zwei Tage hintereinander erfolgte Applikation einer 2 proz. Ascorbinsäuresalbe. Dann kam vier Tage lang am rechten Arm eine 1 proz., am linken Arm eine 2 proz. Salbe zur Anwendung. Da die rechte Seite ein schnelleres Zurückgehen der nässenden Flächen aufwies und das Ekzem am rechten Arm am 22. 12. 1937 zur Abheilung gelangte, wurde auch für den linken Arm der niedrigere Prozentsatz verschrieben. — Die Behandlung des zweiten Ekzems konnte nicht abgeschlossen werden, da die Eltern keine Möglichkeit hatten, das Kind zu regelmäßigem Erscheinen in die Klinik zu begleiten.

Fall II.

E. F., weibl., geb. 10. 10. 1895: Ekzem.

Anamnese: Vor ca. drei Wochen stellte sich am rechten Fuß ein starkes Jucken ein und die Patientin bemerkte dort

einen trockenen Ausschlag, der sich von Woche zu Woche vergrößerte und schließlich auch auf die Zehen überging. Nach langen Spaziergängen trat stets eine Verschlechterung ein, die die Patientin auf das eventuelle Scheuern der Fußbekleidung zurückführt. Der Ausschlag entwickelte sich aber zu seiner jetzigen Größe, so daß die Patientin den Entschluß faßte, in Behandlung zu gehen.

Hautbefund: Der Fußrücken, die Hackengegend, weiter die Fußsohle und Zehenpartie des rechten Fußes sind von einem trockenen Ausschlag befallen. Die erkrankten Partien auf dem Fußrücken und in der Hackengegend zeigen eine hellrote Verfärbung. Überall tritt eine deutliche Schuppenbildung zutage.

Therapieergebnis: Die Patientin wurde vom 16. 12. 1937 acht Tage mit einer 1 proz. Ascorbinsäuresalbe, darauf vom 29. 12. 1937 bis zum 18. 1. 1938 abwechselnd mit einer 1- und 2 proz. Salbe behandelt. Während der Weihnachtstage nahm sie eine Selbstbehandlung vor. Am neunten Behandlungstage begann eine Besserung sich einzustellen, indem das Jucken an Heftigkeit abnahm, die Verfärbung eine Rückbildung erfuhr und die Schuppenbildung geringer wurde. Den 19. 1. 1938 waren sämtliche Ekzemherde abgeheilt.

Nach etwa drei Wochen kam es am Fußrücken und in der Hackengegend zu einem Rezidiv, das ab 12. 3. 1938 mit einer 1 proz. Ascorbinsäuresalbe angegangen wurde und nach einigen Tagen erneut zur Abheilung gelangte.

Fall III.

A. L., männl., geb. 24. 7. 1926: Impetigo contagiosa.

Anamnese: Mehrere Tage zurück trat am Gesicht ein Hautausschlag, bestehend aus kleinen Blasen, auf. Es kam zur Entstehung von Borken. Die erkrankten Stellen vergrößerten sich zusehends.

Hautbefund: Das Gesicht zeigt in der Gegend der Stirn und am Kinn einzelne kleine Pusteln, die stellenweise zu circumscripten Krusten gelblicher Tönung eingetrocknet sind. Verschiedene Bezirke weisen gerötete Flecke auf.

Therapieergebnis: Ab 21. 12. 1937 täglich Applikation einer 1 proz. Ascorbinsäuresalbe. Über Weihnachten Selbstbehandlung. Das Ergebnis war, daß der Ausschlag am 29. 12. 1937 unter Abstoßung jeglicher Borken abheilte.

Fall IV.

F. G., weibl., geb. 15. 9. 1886: Impetigo contagiosa.

Anamnese: Die Patientin bemerkte seit kurzer Zeit am Gesicht, entlang der Kopfhaargrenzen, einen mäßig nässenden Bläschenausschlag. Der Ausschlag war von stärkerem Jucken begleitet. Es handelt sich um ein Rezidiv. Die Patientin war im Mai/Juni 1937 wegen einer Impetigo in unserer Hautpoliklinik bereits in Behandlung.

Hautbefund: Es sind Pusteln und Borken zerstreut über das Gesicht, vor allem an der Stirn, vorhanden.

Therapieergebnis: Ab 3. 1. 1938 benutzte die Patientin vom ersten bis zum achten Behandlungstage eine 1 proz., sodann drei Tage eine 2 proz. Ascorbinsäuresalbe. Die Besserung stellte sich vier Tage vor der am 14. 1. 1938 erfolgten Heilung ein. Die Bläschen trockneten ein und die Borken wurden abgestoßen. Ebenso hörte das Jucken auf.

Fall V.

R. St., weibl., geb. 13. 6. 1880: Eczema seborrhoicum.

Anamnese: Bereits Ende 1937 hatte sich das Gesicht der Patientin mit einer hellen Röte überzogen. Kurz danach kam es zu trockenen, schuppenden Auflagerungen am Gesicht und zur Schuppenbildung auf der Kopfhaut. Begleitet waren diese Erscheinungen von starkem Jucken, das vor allem die Kopfhaut ergriff. Die schuppenden Auflagerungen wurden immer stärker und es kam im weiteren Verlauf dieses klinischen Bildes zu starkem Haarausfall. — Die Patientin befindet sich wegen eines Ulcus cruris in der Chirurgischen Klinik der Charité in Behandlung. Das Eczema seborrhoicum ist seit dem 4. 1. 1938 in unserer Klinik ohne Erfolg angegangen worden. Nach einer zu Beginn erfolgreichen Therapie hatte sich nach beinahe vier Wochen eine Verschlechterung eingestellt.

Hautbefund: Das Gesicht zeigt im Gesamtbereich der Stirn und an der ganzen Nase eine hellrote Verfärbung. Die geröteten Partien sind von dünnen Schüppchen überzogen. Auf der Kopfhaut sieht man trockene mit Fett vermischte Auflagerungen und Krustenbildung. Ferner macht sich eine Rötung des Haarbodens bemerkbar und es besteht starke Lichtung der Kopfhaare.

Therapieergebnis: Ab 1. 2. 1938 Behandlung mit einer 1 proz. Ascorbinsäuresalbe. Vom dritten Behandlungstage an wurde nur die ½ proz. Salbe angewandt. Sieben Tage darauf konnte man beobachten, daß die Haut weniger rot erschien und glatter war. Die Patientin meldete auch ein Abflauen des Juckreizes. Am vierzehnten Behandlungstage sah man ein weiteres Abblassen der erkrankten Gesichtshaut, ferner war die Kopfhaut beinahe ganz frei von fettigen Auflagerungen bzw. Krusten. Das Zurückgehen dieser Erscheinungen machte sich an allen erkrankten Partien bemerkbar. Auffällig erschien, daß die Gesichtshaut von erneuter Schuppenbildung wohl verschont wurde, aber die Rötung hartnäckig beibehielt. Am achtundzwanzigsten Tage der Behandlung ist ein Jucken nicht mehr zu verspüren gewesen. Den 1. 3. 1938 war die Seborrhoea capitis nach einer Behandlungszeit von vier Wochen vollends abgeheilt.

Fall VI

H. Th., männl., geb. 20. 5. 1917: Eczema seborrhoicum.

Anamnese: Seit mehreren Monaten traten am Gesicht des Patienten fettige Auflagerungen auf. Diese häuften sich, außerdem kam ein juckendes Gefühl an den befallenen Stellen hinzu. Die erkrankten Partien waren entzündlich gerötet. Der Patient, der mit Maurerarbeiten beschäftigt ist, ist der Ansicht, eine jedesmalige Verschlechterung dann beobachtet zu haben, sobald er nach einer Arbeitspause die Maurertätigkeit wieder aufnahm. An den Augenbrauen, die ebenfalls mit fettigen Auflagerungen durchsetzt sind, kommt es immer von neuem zu einem recht heftigen, dem Patienten sehr lästigen Juckreiz.

Hautbefund: In der Gegend der Stirn, der Wangen, beider Mundwinkel und des Kinnes sieht man ekzematöse Herde verschiedener Größe, die von fettigen, gelblich-braunen Auflagerungen bedeckt sind. Die erkrankten Hautpartien weisen starke Schuppen- und Krustenbildung auf. Die Umgebung der Augenbrauen ist entzündlich gerötet.

Therapieergebnis: Nach dem Gebrauch einer 1 proz. Ascorbinsäuresalbe vom 5. 1. 1938 ab trat im Verlauf von sieben Tagen keine wesentliche Besserung ein. Am 12. 1. 1938 wurde eine ½ proz. Ascorbinsäuresalbe verordnet. Diese Salbe wurde bis zum 19. 1. 1938 beibehalten. Die erkrankten Bezirke waren inzwischen bedeutend trockener geworden, die Borke begann

sich stellenweise abzustoßen und es traten rote Flecke zutage. Es wurde nunmehr neunzehn Tage lang eine ½ proz. Salbe benutzt, wobei auch an den Augenbrauen zum ersten Male eine Besserung festgestellt wurde: die entzündliche Randröte im Bereich der Augenbrauen war bedeutend zurückgegangen und die Auflagerungen hatten sich größtenteils gelöst. Von diesem Tage an erschien der Patient unregelmäßig. Nach dem Aussetzen von zwei, drei Tagen trat eine jedesmalige Verschlimmerung ein. — Am 23. 2. 1938 wurde die Ascorbinsäuretherapie an den Augenbrauen infolge wiederholter stärkerer Verschlechterung abgesetzt. Am übrigen Gesicht wurde die ½ proz. Salbe beibehalten.

Den 7. 3. 1938 heilten die ekzematösen Herde an den Wangen ab. Von nun ab erschien der Patient wieder sehr unregelmäßig. Die Beobachtungen mußten schließlich abgebrochen werden, da der Patient zu besonderem Arbeitseinsatz in die Provinz versetzt wurde. — Siehe die Abbildungen zum Fall VI.

Fall VII und VIII.

A. Ham., weibl., geb. 23. 4. 1897: Eczema seborrhoicum; Folliculitis.

Anamnese: Die Patientin bemerkte immer stärker werdende Auflagerungen auf der Kopfhaut. Diese Beläge zeigten sich nach einiger Zeit auch auf den Augenbrauen; es trat schließlich ein immer stärker werdendes juckendes Gefühl an den befallenen Stellen hinzu. Als sie Haarausfall beobachtete, begab sie sich in unsere Hautklinik zur Behandlung.

Hautbefund: Im Bereich des behaarten Kopfes, z. T. auf die Stirn übergreifend und auf beiden Augenbrauen ist es zu gelblich-braunen Belägen gekommen. Außer der stärkeren Schuppenbildung der Kopfhaut ist eine leichte Rötung des Haarbodens und Lichterwerden des Haares festzustellen. Das Kopfhaar ist struppig. — In der Gegend des Nackens, auf seiner rechten und linken Seite, treten Pusteln verschiedener Größe auf, die von einem entzündlichen Hof umgeben und von einem Haar durchbohrt sind, jedoch eine nur oberflächliche Pustulation aufweisen. — Im Verlauf der Behandlung bildeten sich am Hals und an der Außenseite des rechten und linken Ober-

schenkels in der oberen Hälfte circumscripte, trockene Herde ohne Schuppenbildung. Diese Herde sind handtellergroß und stark gerötet. Sie sprachen auf eine Ascorbinsäuresalbetherapie nicht an.

Therapieergebnis: Den 7. 1. 1938 setzte die Behandlung mit einer 1 proz. Ascorbinsäuresalbe ein. Acht Tage später hatten sich Schuppenbildung und Juckreiz vermindert. Nach drei weiteren Tagen war eine weitere fortschreitende Besserung der Seborrhoea capitis und der Folliculitis zu verzeichnen. Das Ekzem in der Gegend der Augenbrauen zeigte eine geringe Verschlimmerung: stärker gewordene, fettige Auflagerungen. Es folgte eine Pause von zweimal vierundzwanzig Stunden und dann die Verordnung einer ½ proz. Salbe. Am achtundzwanzigsten Behandlungstage war das seborrhoische Ekzem des Kopfes abgeheilt. — Die Folliculitis, die fortwährend mit dem gleichen Prozentsatz wie die Seborrhoea behandelt worden war, kam nach dem zusätzlich abwechselnden Gebrauch einer ½ proz. und 1 proz. Salbe am vierundfünfzigsten Tage gleichzeitig mit dem seborrhoischen Ekzem an beiden Augenbrauen zur Abheilung. Die Haut am Nacken und die Augenbrauen waren wieder vollkommen trocken und der Juckreiz ganz zurückgegangen.

Fall IX.

F. Ho., weibl., geb. 14. 9. 1887: Angulus infectiosus oris rechts.

Anamnese: Schon seit über eineinhalben Monat bildeten sich am rechten Mundwinkel immer von neuem Einrisse. Die Umgebung näßte dabei stets. Von der Hartnäckigkeit beunruhigt, suchte die Patientin die Hautklinik auf.

Hautbefund: Man sieht eine umschriebene Rötung und leichte Schwellung des rechten Mundwinkels. Er ist maceriert und mit leichten, oberflächlichen Fissuren versehen.

Therapieergebnis: Beginn der Behandlung am 7. 1. 1938. Heilung bei täglich vorgenommener Applikation einer 1 proz. Ascorbinsäuresalbe am vierzehnten Behandlungstage. Die Patientin bekam zweimal in der Woche eine frisch zubereitete Salbe, die sie nach Bedarf den ganzen Tag über zu benutzen hatte.

Fall X.

H. Wir., männl., geb. 6. 5. 1925: Impetigo contagiosa.

Anamnese: Es handelt sich um Blasen verschiedener Größe am Gesicht, an einem Ohr und am Nacken. Einzelne Flächen sind mit gelben Krusten überzogen. Stellenweise kam es zur Bildung von neuen Herden, die dann miteinander verschmolzen. Der Patient versuchte einzelne Krusten gewaltsam zu entfernen. Die dann sichtbar werdenden feuchten, roten Stellen heilten wohl ab, wobei Schuppung beobachtet wurde, doch traten immer wieder neue Herde hinzu.

Hautbefund: Beide Wangen, die linke Ohrmuschel und der Nacken sind stellenweise mit linsengroßen Pusteln und teilweise dicken gelben und bräunlichen Krusten bedeckt. Zwischendurch bemerkt man gerötete Flecke. Die rechte Gesichtshälfte ist stärker befallen als die linke.

Therapieergebnis: Sämtliche Impetigoherde wurden vom 27. 1. 1938 drei Tage hindurch mit einer 1 proz. Ascorbinsäuresalbe angegangen. Daran kam anschließend eine ½ proz. Salbe, die neunzehn Tage beibehalten wurde, zur Anwendung. Am fünften Tage machte sich eine allgemeine Besserung geltend, indem alle Bezirke trockener zu werden begannen. Zwölf Tage nach Therapiebeginn war die rechte Gesichtshälfte als abgeheilt anzusprechen, wobei die linke Seite eine fortschreitende Besserung zeigte: sie war zum größten Teil trocken, und es hatte eine Abstoßung des Schorfes eingesetzt. Eine Abstoßung der Krusten war auch am Ohr und am Nacken offensichtlich. Nach sechzehn Behandlungstagen konnte man an der linken Gesichtsregion und am Nacken, und am neunzehnten Tage an der Ohrmuschel eine Heilung feststellen. Bläschen und Krusten waren verschwunden und die wieder trocken gewordene Haut war vollkommen glatt.

Fall XI.

G. Ba., weibl., geb. 21. 6. 1922: Impetigo contagiosa.

Anamnese: Die Patientin beobachtete seit ca. einer Woche zunächst am Gesicht und dann am rechten Unterarm eine Anzahl von Bläschen, die schließlich zusammenflossen. Es bildeten sich besonders am Kinn einige größere Bläschengruppen, die an einigen Stellen eintrockneten. Die entstandenen Borken

fielen z. T. ab, worauf sich trockene, rote Flecke zeigten. An beiden befallenen Hautpartien traten zeitweise neue Herde auf.

Hautbefund: Im Bereich des Kinnes und auf der Innenseite des rechten Unterarmes ist es in der Mitte, etwa eine Handbreite über dem Knöchel, zur Bildung von gruppenweise auftretenden Pusteln von Linsengröße gekommen. Diese, an einigen Stellen konfluierenden Pusteln, sind am Kinn zu einzelnen Gruppen von gelben Krusten eingetrocknet. Zwischendurch sieht man etwa pfenniggroße, zart rot verfärbte von Belägen freie Hautpartien.

Therapieergebnis: Vom 12. bis zum 13. 2. 1938 wurde eine 1 proz. Ascorbinsäuresalbe benutzt. Es folgte eine ½ proz. Salbe, wobei am zehnten Tage nach Therapiebeginn die Bläschen am Kinn und am Arm eingetrocknet und die Borken abgestoßen waren. Am Kinn hatte sich jedoch ein neuer Herd gebildet. Nach dem weiteren Gebrauch einer ½ proz. Ascorbinsäuresalbe war er vier Tage darauf ebenfalls unter Zurücklassung einer rot verfärbten, aber glatten Hautpartie abgeheilt.

Fall XII.

E. Win., weibl., geb. 4. 3. 1907: Eczema seborrhoicum der Ohren.

Anamnese: Es handelt sich um Beschwerden in der Genitalgegend, um ein Analekzem und um ein Ekzem an beiden Ohren. Die Patientin befindet sich wegen des Analekzems, Fluor vaginae, Pruritus vulvae und des Ausschlages an den Ohren in unserer Hautpoliklinik in Behandlung. Das Ohr ist seit einigen Wochen von einem fettigen Ausschlag befallen. Ein starkes Juckgefühl macht sich störend bemerkbar.

Hautbefund: Das Ohr weist besonders im Innern der Ohrmuschel und am Ohrläppchen fettige Beläge auf. Sie greifen an einer Stelle auf die Kopfhaut über und ziehen sich am Hinterkopf längs der Haargrenze im Bereich der Ohrmuschel etwa zweifingerbreit hin. Das ganze Gebiet ist mit dicken fettigen Krusten von honiggelber Tönung bedeckt.

Therapieergebnis: Nach siebzehn Behandlungstagen kam es zur Abheilung sämtlicher seborrhoischer Herde. Es kam vom 12. 2. 1938 ab eine ½ proz. Ascorbinsäuresalbe zur Anwendung. Schon am dritten Tage war eine Besserung offensichtlich: die Herde erschienen trockener. Am sechsten Tage

nach Therapiebeginn war das Jucken in der Ohrgegend beinahe ganz abgeklungen, und es wurden z. T. Borken abgestoßen. Die Stelle, die auf die Kopfhaut übergriff, war frei von fettigen Belägen. Am sechzehnten Tage, dem 2. 3. 1938, war das Eczema seborrhoicum geheilt.

Fall XIII.

Re. Has., männl., geb. 16. 6. 1919: Impetigo contagiosa.

Anamnese: Gruppiertes Auftreten von scharf umrissenen Blasen im Gesicht, ebenso gruppenweise Bildung von Borken. Gelinder Juckreiz. Der Patient führt den Ausschlag auf Ansteckung von seiten des gleichfalls mit einem ebensolchen Ausschlag behafteten Bruders zurück.

Hautbefund: Die in Gruppen sich bemerkbar machenden kleinen Pusteln sind teilweise zu dicken Krusten von gelber Farbe getrocknet. Die Blasen und Borken bilden auf beiden Wangen, am Kinn und auf der Stirn gruppierte Herde.

Therapieergebnis: Vom 17. 2. 1938 ab Behandlung mit einer $^1/_2$ proz. Ascorbinsäuresalbe. Zwei Tage später ist bereits eine beginnende Besserung zu sehen: die Herde werden trockener. Der am Anfang vorhandene Juckreiz ist verschwunden. Am dreizehnten Tage der Ascorbinsäuresalbentherapie sind einzelne Stellen abgeheilt. Alle übrigen Herde haben sich stark verkleinert. Am sechsundvierzigsten Tage, dem 3. 4. 1938, ist völlige Heilung eingetreten. Die Haut ist frei von Borken und vollkommen glatt.

Fall XIV.

Ru. Has., männl., geb. 9. 12. 1914: Impetigo contagiosa.

Anamnese: Auf beiden Gesichtshälften finden sich kleine Blasen und honiggelbe Krustenbildung. Einzelne Herde heilen spontan ab, doch entstehen an anderen Stellen stets neue. Der Patient beobachtete mitunter peripheres Wachsen des Hautausschlages. Öfter war eine Verschlechterung nach dem Rasieren eingetreten.

Hautbefund: Scharf umschriebene Herde, von Bläschen und gelblichen Krusten gebildet. Sie breiten sich besonders auf der Stirn aus, finden sich aber auch auf beiden Wangen.

Therapieergebnis: Es kam im Verlauf dieser Behandlung infolge des unregelmäßigen Erscheinens des Patienten zu Re-

zidiven bzw. zur Neubildung von Herden. Eine Besserung machte sich schon am vierten Tage bemerkbar. Am neunten Tage war das Gesicht trocken und es setzte eine Abstoßung der Krusten ein. Die geröteten Stellen begannen abzublassen. Das Erscheinen des Patienten war von nun ab unregelmäßig. Zur endgültigen Abheilung sämtlicher Herde kam es am fünfundvierzigsten Tage nach Therapiebeginn. — Siehe die Abbildungen zum Fall XIV.

Fall XV.

M. Kn., männl., geb. 3. 5. 1936: Eczema seborrhoicum.

Anamnese: Das Kind war bereits im Februar 1937 wegen eines Gesichtsekzems und im Mai 1937 wegen eines seborrhoischen Ekzems in ärztlicher Behandlung. Seit etwa zehn Tagen bemerkten die Eltern des Kindes am Gesicht und am Ohr einen fettigen Ausschlag.

Hautbefund: Die rechte Gesichtshälfte zeigt im Bereich der Wangen und Stirn bis dicht an die Haargrenze schmierige Auflagerungen. Stellenweise sind Krusten aufgetreten. Dieses klinische Bild bezieht sich auch auf das Ohr, und zwar auf beide Seiten der Ohrmuschel. Die Halsdrüsen sind etwas geschwollen. Kratzdefekte der Haut deuten auf vorhandenen Juckreiz.

Therapieergebnis: Vom 9. 3. 1938 wurde dreiundzwanzig Tage eine ½ proz. Salbe verordnet. Am vierten Behandlungstage begannen sämtliche Erscheinungen abzuklingen. Am fünfzehnten Tage zeigten die befallenen Partien trockene Beschaffenheit. Ein Kratzbedürfnis soll nicht mehr vorliegen. Vom dreiundzwanzigsten Tage bis zur Abheilung, die am vierunddreißigsten Tage nach Therapiebeginn erfolgte, kam ein höherer Prozentsatz, eine 1 proz. Ascorbinsäuresalbe, zur Verwendung.

Fall XVI.

E. Kr., weibl., geb. 12. 4. 1907: Eczema seborrhoicum.

Anamnese: Vor etwa drei Monaten hatten sich an einzelnen Stellen der Kopfhaut Auflagerungen gebildet, die in kurzer Zeit zu dicken, schmierigen Belägen wurden. Es begann Haarausfall sich einzustellen, ein starkes Jucken trat auf, so daß die Patientin im Dezember 1937 sich einer ärztlichen Behandlung unterzog, die aber von keinem Erfolg begleitet war. Schließlich griffen die Auflagerungen auch auf ein Ohr über.

Hautbefund: Die behaarten Partien des Kopfes weisen stellenweise eine starke Schuppenbildung auf. Man sieht trockene, mit Fett vermischte Auflagerungen. Das Kopfhaar ruft einen schmierig-glänzenden Eindruck hervor. Von Belägen schmieriger Beschaffenheit ist außerdem die linke Ohrmuschel befallen.

Therapieergebnis: Zur Anwendung kam täglich eine ½-proz. Ascorbinsäuresalbe. Vom 12. 3. 1938 ab waren am sechsten Tage die Ekzemherde etwas kleiner geworden. Nach weiteren neunzehn Tagen: status idem, am fünfundvierzigsten Behandlungstage war die Kopfhaut trocken. Es kam aber immer noch zur Schuppenbildung. Nach einer Behandlungsdauer von über drei Monaten war die Lage am achtundneunzigsten Tage nach Therapiebeginn folgende: die Kopfhaut war frei von Schuppenbildung, während das Ohr abwechselnde Besserung oder Verschlechterung zeigte. Bemerkenswert ist, daß es im Verlauf der Behandlung an der Kopfhaut stets zu Rezidiven kam, sowie einige Stellen mehrere Tage hindurch ohne Ascorbinsäure-Salbenversorgung blieben.

Fall XVII.

H. Ko., weibl., geb. 1. 12. 1935: Impetiginiertes Ekzem.

Anamnese: Es handelt sich um einen plötzlich aufgetretenen Ausschlag im Gesicht eines Kindes.

Hautbefund: Besonders an den Wangen und am Kinn, weiter an den Schläfen machen sich kleine Pusteln verschiedener Größe und nässende Flächen bemerkbar. Das Gebiet der Wangen ist entzündlich gerötet. Die Rötung hat ungefähr Handtellergröße.

Therapieergebnis: Schon am dritten Behandlungstage mit einer 1 proz. Ascorbinsäuresalbe verschwanden die nässenden Flächen. Die Haut war weniger rot. Darauf benutzte man eine ½ proz. Salbe. Am siebzehnten Tage erschien die Haut ganz wesentlich blasser. Auch das Jucken hatte sich anscheinend vermindert. Nach der einmaligen Applikation einer 1 proz. Salbe trat das Jucken wieder verstärkt auf, ebenso wurde die Rötung der Haut stärker. Von diesem Tage an wurde die Behandlung bis zum Abschluß nur mit einer ½ proz. Salbe durchgeführt. Die geröteten Stellen gingen auffällig zurück, ebenso wurde auch die Haut glatter. Am zweiundfünfzig-

sten Tage war die rechte Wange abgeheilt: die Haut war blaß und vollkommen glatt, während die linke Wange und die Gegend am Kinn eine weitere Besserung aufwiesen. Sechsundsechzig Tage nach Therapiebeginn konnte das Kind als vollkommen geheilt entlassen werden. — Siehe die Abbildungen zum Fall XVII.

Fall XVIII.

R. Sp., männl., geb. 26. 4. 1925: Impetigo contagiosa.

Anamnese: Einzelne Gruppen von Blasen verschiedener Größe und Krusten im Bereich des Gesichtes. Die Krusten fielen zeitweise ab. Es bildeten sich jedoch in nächster Nähe der alten stets neue Herde.

Hautbefund: An den Wangen und auf der Stirn sieht man Pusteln bis zur Linsengröße. Sie breiten sich in Gruppen aus. Dazwischen ziehen sich mit gelben Krusten bedeckte Flächen hin. Außerdem sind nässende Stellen vorhanden.

Therapieergebnis: Abwechselnd ½-, 1- oder 2 proz. Ascorbinsäuresalbe. Beginn am 17. 3. 1938. Am siebenten Tage der Behandlung haben sich die nässenden Stellen verringert und am fünfundzwanzigsten Tage war die Haut trocken und glatt. Die Pusteln waren getrocknet und sämtliche Krusten waren abgestoßen worden.

Fall XIX.

A. Schm., männl., 14. 11. 1871: Eczema seborrhoicum.

Anamnese: Der Patient klagt über ein sehr stark und häufig auftretendes Juckgefühl am ganzen Körper. Er steht wegen dieses Pruritus universalis, weiter wegen einer Sykosis simplex und eines seborrhoischen Ekzems seit Monaten erfolglos in ärztlicher Behandlung. Besonders das Eczema seborrhoicum trotzte bisher jeder Therapie. Er trägt das Kopfhaar auf Anraten kurz geschoren.

Hautbefund: Der gesamte Haarboden weist eine sehr starke Schuppung und teilweise Krustenbildung auf. Die Schuppen ziehen sich weiter im Bereich der Stirn bis zu den Augenbrauen hin, die mit ergriffen sind. Der Haarboden und insbesondere die Gesichtshaut sind stark gerötet.

Therapieergebnis: Die Behandlung wurde vom 28. 3. 1938 ab mit einer 1 proz. Ascorbinsäuresalbe durchgeführt. Am

achten Tage setzte eine Besserung ein, die nur einmal unterbrochen wurde, als der Patient sieben Tage hindurch keine Salbe benutzt hatte. Es kam zu einer intensiveren Schuppenbildung und stärkeren Rötung der Haut. Diese Erscheinungen begannen nach Wiederaufnahme der Applikation sehr rasch wieder abzuklingen und konnten einer weiteren ständigen Besserung zugeführt werden. Am neunundsiebzigsten Behandlungstage war die Rötung der Haut im Bereich der Stirn sehr stark zurückgegangen, das Jucken an der Stirn war vollkommen verschwunden und die Schuppenbildung hatte gänzlich aufgehört. Am 21. 6. 1938 war die Stirngegend als abgeheilt zu betrachten, während die Seborrhoea capitis einer weiteren Besserung entgegenschritt.

Fall XX.

G. Schr., männl., geb. 1880: Eczema seborrhoicum.

Anamnese: Der Patient bemerkte an einem Ohr seit einigen Wochen eine geringe Bildung von Schuppen und kleine Beläge.

Hautbefund: Die Ohrmuschel des linken Ohres, vor allem der Ohrmuschelrand und das Ohrläppchen, ist von einem trokkenen Ausschlag mit deutlicher Schuppenbildung befallen.

Therapieergebnis: Ab 2. 4. 1938 nicht tägliche Applikation einer ½ proz. Ascorbinsäure, wobei am 4. 4. 1938 eine geringere Schuppenbildung sichtbar wurde und am 21. 4. 1938 eine Abheilung festgestellt werden konnte.

Fall XXI.

I. Ku., weibl., 27. 12. 1924: Impetigo contagiosa.

Anamnese: Es kam zum Auftreten eines Bläschenausschlages und zur Bildung von dicken Krusten im Gesicht und an den Ohren. Geringer Juckreiz. Die bisherige ärztliche Behandlung verlief erfolglos.

Hautbefund: Das Kinn, die Mundwinkel, beide Wangen, die Schläfengegend und die Stirn bis zur Haargrenze sind von dicken Krusten gelbbrauner Farbe bedeckt, die gruppiert auftreten. Befallen sind ferner die Gegend der Augen und Augenbrauen und die Nase, von der nur die Nasenspitze verschont geblieben ist. Dasselbe klinische Bild zeigen beide Ohren, und

zwar beide Seiten der Ohrmuschel, das Ohrläppchen und der Ohrmuschelrand.

Therapieergebnis: Die erste Besserung trat zwei Tage nach Gebrauch einer 1 proz. Ascorbinsäuresalbe am 25. 5. 1938 ein und machte sich darin bemerkbar, daß der Schorf an allen erkrankten Partien abgestoßen und die Röte der Haut wesentlich zurückgegangen waren. Auch das Jucken hatte sich verringert. Am zweiundzwanzigsten Behandlungstage, dem 13. 6. 1938, war die Flechte im Bereich des Gesichtes zur Abheilung gelangt. Am sechsundzwanzigsten Tage folgten die Ohren. — Siehe die Abbildungen zum Fall XXI.

Zusammenfassung.

Neben die Kenntnis über die Bedeutung des Vitamins C als lebenswichtigen Stoff ist die Kenntnis der Heilwirkung dieses Faktors getreten.

Bei der Ascorbinsäuretherapie ist die Form der Darreichung von Wichtigkeit. Die Preßsäfte von frischen Vitamin C-reichen Früchten sind im allgemeinen der synthetischen Ascorbinsäure vorzuziehen. Dafür spricht vor allem die neuerliche Annahme einiger Autoren wie Szent-Györgyi, Rusznyák, v. Euler und Bezssonoff, daß es einen sogenannten Vitamin C-Komplex gibt, der z. B. bei der C-Avitaminose erst den vollen Heilerfolg ermöglicht. Sollte diese Annahme Allgemeingut der Vitaminforscher werden, so ist damit eine Berücksichtigung dieser Umstände bei Befolgung einer Säftetherapie gegeben. Demgegenüber sollen die synthetischen Präparate, die angeblich den ganzen Vitamin C-Komplex aufweisen, eine geringere Wirksamkeit entfalten. Die synthetischen Präparate können aber zur Ergänzung der diätetischen Behandlung oder dort, wo die Aufnahme des Vitamins C durch den Darm gestört ist, gute Dienste leisten. Bemerkt muß werden, daß der Zerfall im Verdauungstractus nach der Ansicht von Klodt durch Zusatz von stark reduzierenden Substanzen oder durch Auflösen des Vitamins C in Milch oder in Fruchtsäften aufgehoben werden kann, in denen sich oxydationshemmende Bestandteile befinden, die die Ascorbinsäure im Magen-Darmkanal ausreichend stabil erhalten und dadurch die Resorption erleichtern sollen.

Während die Allgemeinmedizin in der Lage ist, über vielseitige Erfolge mit der Vitamin C-Therapie berichten zu können, liegen die Verhältnisse in der Dermatologie anders. Die Bedeutung der Vitaminlehre für die dermatologische Praxis ist heute noch keine sehr große. In der vorliegenden Arbeit ist der Versuch gemacht worden, eine Reihe von Haut-Affektionen mit l-Ascorbinsäure in Salbenform anzugehen und die Wirkung einer äußeren Anwendung zu beobachten.

Ein positives Ergebnis war bei der Behandlung von seborrhoischen Ekzemen und bei der Impetigo contagiosa festzustellen. Die meisten Versager sind bei dyshidrotischen und chronischen Ekzemen zu verzeichnen gewesen. Daraus ergibt sich also, daß wir mit der äußeren Anwendung der Ascorbinsäure in Salbenform ein Mittel in der Hand haben, das bei bestimmten Hautkranken wirksam sein kann.

Literaturverzeichnis.

[1]) Abderhalden: Fermentforsch. 14 (1935) 367.
[2]) Aicham und Bock: Mschr. Kinderheilk. 65 (1936) 289.
[3]) Alken: Dtsch. Med. Wschr. 14 (1938) 475.
[4]) Alstede: Münch. med. Wschr. 4 (1938) 159.
[5]) Anstett: Z. exper. Med. 97 (1935) 214.
[6]) Armentano, Bentsáth, Béres, Rusznyák und Szent-Györgyi: Dtsch. Med. Wschr. 33 (1936) 1325.
[7]) Aschoff und Koch: Veröffentlichungen auf dem Gebiete der Kriegs- und Konstitutionspathologie. Jena 1919.
[8]) Baar: Ztbl. Haut- u. Geschlechtskrkh. 57 (1938) 162 (Vortrag auf der 61. Tagung der Vereinigung Rheinisch-Westfälischer Dermatologen, Essen).
[9]) Bamberger und Wendt: Klin. Wschr. 24 (1935) 846.
[10]) Bamberger und Zell: Z. Kinderheilk. 58 (1936) 307.
[11]) Bauke: Fortschr. Ther. 4 (1935) 200.
[12]) — Münch. med. Wschr. 32 (1934) 1240.
[13]) Baumann und Widenbauer: Klin. Wschr. 38 (1936) 1379.
[14]) Beck: Beihefte zur Med. Klin. 2 (1934) 21.
[15]) Berger: Klin. Wschr. 34 (1937) 1177.
[16]) v. Bergmann: Dtsch. Med. Wschr. 8 (1936) 289.
[17]) Bernhardt: Dtsch. Med. Wschr. 28 (1936) 1123.
[18]) Bezssonoff: Bull. Soc. Chim. biol. Paris 9 (1927) 568.
[19]) — Compt. rend. Soc. Biol. 116 (1934) 1414.
[20]) Bieling: Dtsch. Med. Wschr. 5 (1927) 182.
[21]) Birch und Dann: Biochemical J. 28 (1934) 638.
[22]) Birch, Harris und Ray: Biochemical J. 27 (1933) 590.
[23]) Blankart: Gründliche Beschreibung vom Scharbock und dessen Zufällen. Übersetzung aus dem Niederländischen ins Deutsche. 2. Auflage. Leipzig 1693.
[24]) Bleyer: Münch. med. Wschr. 7 (1933) 257.
[25]) Böger: Münch. med. Wschr. 31 (1935) 1262.
[26]) Böger und Martin: Münch. med. Wschr. 23 (1935) 899.

[27]) Böger und Schröder: Klin. Wschr. 23 (1934) 842.
[28]) — Münch. med. Wschr. 35 (1934) 1335.
[29]) Boettner: Arch. Schiffs- u. Tropenhyg. 40 (1936) 125.
[30]) Bohnholzer: Dtsch. Med. Wschr. 26 (1937) 1001.
[31]) Bommer: Dtsch. Med. Wschr. 15 (1934) 570.
[32]) — In: W. Jaensch: Konstitutions- und Erbbiologie in der Praxis der Medizin. Leipzig 1934, S. 143.
[33]) Bomskov: Methodik der Vitaminforschung. Leipzig 1935.
[34]) Bonetić: Ztbl. Haut- u. Geschlechtskrkh. 61 (1939) 432.
[35]) Brederek: Vitamine und Hormone und ihre technische Darstellung. I. Teil. Berlin 1936.
[36]) Brugsch: Dtsch. Med. Wschr. 32 (1934) 1202.
[37]) Bucher: Münch. med. Wschr. 19 (1937) 434.
[38]) Comel: Giorn. ital. di Dermato-Sifilol. 79 (1938) 243.
[39]) Correns: Klin. Wschr. 3 (1937) 81.
[40]) Cox und Hirst: Chemistry und Industry 52 (1933) 221.
[41]) — Nature (London) 130 (1932) 888.
[42]) Curschmann: Med. Welt 27 (1937) 925.
[43]) Dainow: Ann. de Dermat. 6 (1935) 830.
[44]) — Ann. de Dermat. 7 (1936) 817.
[45]) Dalldorf: Zitiert nach Bauke: Münch. med. Wschr. 32 (1934) 1240.
[46]) Dalldorf und Russel: J. amer. med. Assoc. 104 (1935) 1701.
[47]) Demole: Schweiz. med. Wschr. 29 (1936) 685.
[48]) Demole und Müller: Biochem. Z. 281 (1935) 80.
[49]) Dieckhoff und Laurentius: Z. exper. Med. 99 (1936) 597.
[50]) Diehl, Moll und Schröder: Klin. Wschr. 30 (1935) 1073.
[51]) Dietz: Würkliche und wahrhaftige Lebensbeschreibung. Nach der Handschrift der Staatsbibliothek zu Berlin zum ersten Male in Druck gegeben von Ernst Consentius. Halle (Saale) 1935.
[52]) Döllken: Ztbl. Haut- u. Geschlechtskrkh. 53 (1936) 435.
[53]) Dreyfus: Schweiz. med. Wschr. I (1935) 10.
[54]) v. Drigalski: Klin. Wschr. 38 (1934) 1354.
[55]) Edlbacher und Leuthardt: Klin. Wschr. 47 (1933) 1483.
[56]) van Eekelen: Nature (London) 136 (1935) 144.

[53] Einhauser: Klin. Wschr. 4 (1934).
[54] — Z. exper. Med. 98 (1936) 461.
[59] Engelkes: Nederl. Tijdschr. Geneesk. 7 (1935) 679.
[60] — The Lancet 229 (1935) 1285.
[61] Eufinger und Gaethgens: Klin. Wschr. 5 (1936) 150.
[62] v. Euler: Ark. Kem. 11 (1933) 17.
[63] — Chemistry und Industry 52 (1933) 645.
[64] — Naturwiss. 12 (1933) 21.
[65] — Naturwiss. 21 (1934) 777.
[66] — (B. und H.): Sv. Kem. Tidskr. 45 (1933) 173.
[67] v. Euler, Karrer und Zehender: Helv. Chim. Acta 17 (1934) 157.
[68] v. Euler und Malmberg: Hoppe-Seylers Z. 230 (1934) 225.
[69] — Sv. Kem. Tidskr. 47 (1935) 25.
[70] Euler: Dtsch. zahnärztl. Wschr. 21 (1934) 473.
[71] — Dtsch. zahnärztl. Wschr. 28 (1935) 648.
[72] — Klin. Wschr. 41 (1934) 1482.
[73] — Merck's Jahresbericht 1936, S. 41.
[74] Falk und Gedda: Skand. Phys. 65 (1933) 24.
[75] Funk: Dermat. Wschr. 105 (1937) 1185.
[76] Gaethgens: Arch. Gynäk. 164 (1937) 571.
[77] v. Gagyi: Klin. Wschr. 1 (1936) 190.
[78] Gander und Niederberger: Münch. med. Wschr. 34 (1936) 1386.
[79] — Münch. med. Wschr. 51 (1936) 2074.
[80] Giroud, Leblond, Ratsimamanga: Compt. rend. Soc. Biol. 118 (1935) 1311.
[81] Giroud, Leblond, Ratsimamanga und Rabinowicz: Bull. Soc. Franc. Derm. Syph. Mars 3 (1935).
[82] Glick und Biskind: J. Biol. Chemistry 110 (1935) 583.
[83] Göthlin: Klin. Wschr. 35 (1932) 1469.
[84] Goldmann und Buschke: Arch. Augenheilk. 109 (1935) 205.
[85] — Klin. Wschr. 37 (1935) 1326.
[86] Goyert: Dermat. Wschr. 108 (1939) 561.
[87] Griasnow und Alexejew-Rukina: Problems Nutrit 2 (1933) 30 (Russisch).
[88] Grunke und Otto: Med. Klin. 2 (1936) 52.
[89] Günzel und Kroehnert: Fortschr. Ther. 8 (1937) 460.

[90]) Guggisberg: Die Bedeutung der Vitamine für das Weib. Wien, Berlin 1935.
[91]) György: Biochemical J. 22 (1928) 1387.
[92]) v. Hahn: Vortrag in der Med. Ges. in Hamburg 1933.
[93]) — Z. Unters. Lebensm. 66 (1933) 266.
[94]) v. Halász und Marx: Arch. klin. Chir. 169 (1932) 121.
[95]) Hanke: Klin. Wschr. 29 (1936) 1052.
[96]) — Klin. Wschr. 32 (1936) 1121.
[97]) — Klin. Wschr. 35 (1937) 1205.
[98]) Harde: C. r. Acad. Sci Paris 199.
[99]) Harris: Biochemical J. 27 (1933) 580.
[100]) Harris und Ray: The Lancet 228 (1935) 71.
[101]) Hasselbach: Fortschr. Ther. 7 (1935) 407.
[102]) — Z. Tbk. 75 (1936) 336.
[103]) Haworth und Hirst: Chemistry und Industry 52 (1933) 22.
[104]) Herbrand: Verh. dtsch. Ges. inn. Med. 69 (1935) 438.
[105]) Hetényi: Klin. Wschr. 41 (1935) 1470.
[106]) Hildebrandt: Ztbl. Chir. 31 (1936) 1827.
[107]) Hochwald: Dtsch. Med. Wschr. 5 (1937) 182.
[108]) — Wien. Arch. inn. Med. 29 (1936) 353.
[109]) Höjer: Brit. J. exper. Path. 7 (1926) 356.
[110]) Höjer und Westin: Dent. Cosmos I (1925).
[111]) — Vjschr. Zahnheilk. I (1924).
[112]) Hoff: Dtsch. Med. Wschr 4. (1936) 129.
[113]) Hoffmann und Wülfing: Z. exper. Med. 101 (1937) 131.
[114]) Holst und Froelich: Z. Hyg. 72 (1912) 40.
[115]) Hopkins: Chemistry und Industry 53 (1934) 874.
[116]) Ippen: Schweiz. med. Wschr. 19 (1935) 431.
[117]) Jadassohn: Z. Vitaminforsch. 4 (1935) 324.
[118]) Jadassohn und Schaaf: Klin. Wschr. 23 (1934) 845.
[119]) Jaworski, Almaden und King: J. of biol. Chem. 106 (1934) 525.
[120]) v. Jeney und v. Korpàssy: Ztbl. Chir. 49 (1934) 2836.
[121]) Johnsohn: Biochemical J. 27 (1933) 1287.
[122]) Junghans: Klin. Wschr. 25 (1935) 899.
[123]) Jusatz: Der Balneologe 2 (1935) 355.
[124]) Jusatz, Bersin und Köster: Klin. Wschr. 40 (1935) 1419.

[125]) Kähler und La Croix: Klin. Wschr. 52 (1935) 1851.
[126]) Kähler und Moll: Merck's Jahresbericht 1933, S. 24.
[127]) Karrer: Biochem. Z. 258 (1933) 4.
[128]) — Helvet. Chim. Acta 16 (1933) 302.
[129]) Karrer und Zehender: Helvet. Chim. Acta 14 (1933) 13.
[130]) Kasahara und Kawashima: Klin. Wschr. 4 (1937) 135.
[131]) King: J. of biol. Chem. 97 (1932) 325.
[132]) Klodt: Fortschr. Ther. 12 (1936) 335.
[133]) — Münch. med. Wschr. 37 (1937) 1449.
[134]) Kramer: Dtsch. Militärarzt 12 (1937) 489.
[135]) — Dtsch. Militärarzt 11 (1938) 465.
[136]) Kranz: Chirurgie des praktischen Zahnarztes. Leipzig 1938.
[137]) Kreitmeier: Arch. exper. Path. u. Pharm. 176 (1934) 326.
[138]) Kroker: Milchwirtsch. Forsch. 19 (1938) 31.
[139]) Kühnau, Schröder, Stepp und Wendt: Neue Dtsch. Klin. 14 (1937) 1.
[140]) Kuthan: Ars Medici 2 (1937).
[141]) Kutzleb: Münch. med. Wschr. 13 (1938) 479.
[142]) Landfisch: Polska Gaz. lek. 28/29 (1937) 575.
[143]) Landsiedl: Wien. Ges. inn. Med. 22. XI. 1934.
[144]) — Wien. klin. Wschr. 4 (1935) 127.
[145]) Lauber: Brun's Beitr. 164 (1936) 365.
[146]) — Ztbl. Chir. 42 (1936) 2509.
[147]) Leitner: Med. Welt 36 (1935) 1302.
[148]) Leopold: Zahnärztl. Rdsch. 16 (1938) 687.
[149]) Ley: Münch. med. Wschr. 46 (1937) 1814.
[150]) Lorentz: Münch. med. Wschr. 36 (1933) 1388.
[151]) Losch: Kräuterbuch. Unsere Heilpflanzen in Wort und Bild. Esslingen, München 1924.
[152]) Lotze: Dtsch. Med. Wschr. 14 (1938) 477.
[153]) Lutz: Schweiz. med. Wschr. 49 (1935) 1169.
[154]) Malmberg und v. Euler: Hoppe-Seylers Z. 235 (1935) 97.
[155]) Markoff: Dtsch. Med. Wschr. 4 (1937) 131.
[156]) Maschmann und Helmert: Z. physiol. Chem. 223 (1934) 127.

[157]) Mendive und Deulofeu: Z. physiol. Chem. 236 (1935) 208.
[158]) Merkel: Münch. med. Wschr. 52 53 (1937) 2065.
[159]) Messer: Dtsch. Med. Wschr. 28 (1936) 1131.
[160]) Micheel: Nature (London) 131 (1933) 274.
[161]) — Z. physiol. Chem. 215/216 (1933) 215/233.
[162]) Moll: Klin. Wschr. 47 (1937) 1653.
[163]) Moll und Wieters: Merck's Jahresbericht 1936, S. 65.
[164]) Mommsen: Münch. med. Wschr. 37 (1935) 1509.
[165]) Monacelli: Med. Welt 50 (1937) 1738.
[166]) Morawitz: In: G. v. Bergmann und R. Staehelin: Handbuch der inn. Medizin. Berlin 1926, S. 228.
[167]) — Klin. Wschr. 9 (1934) 324.
[168]) Mouriquand, Pouzet, Schoen und Belly: Presse méd. 41 (1933) 845.
[169]) Müller: Ther. Gegenw. 3 (1938) 136.
[170]) Müller und Buschke: Arch. Augenheilk. 108 (1934) 368.
[171]) — Schweiz. med. Wschr. 12 (1934) 277.
[172]) Muller: Klin. Wschr. 9 (1939) 299.
[173]) Nassau und Singer: Jb. Kinderheilk. 98 (1932) 44.
[174]) Neumann: Dtsch. Med. Wschr. 32 (1934) 1203.
[175]) — Klin. Wschr. 11 (1936) 368.
[176]) Neuweiler: Helvet. Med. Acta 4 (1936) 3.
[177]) — Klin. Wschr. 50 (1935) 1793.
[178]) — Schweiz. med. Wschr. 23 (1935) 539.
[179]) — Z. Vitaminforsch. 4 (1935) 39.
[180]) Oshima: Zitiert nach Zahnärztl. Rdsch. 22 (1937) 991.
[181]) v. d. Osten-Sacken: Dtsch. zahnärztl. Wschr. 11 (1938) 251.
[182]) Otani: Klin. Wschr. 51 (1936) 1884.
[183]) Otto: Klin. Wschr. 42 (1936) 1510.
[184]) Ove-Brinch: Paradentium 6 (1937).
[185]) — Paradentium 9 (1938).
[186]) Padula: Arch. ital. Chir. 42 (1936) 627.
[187]) Pfannenstiel: Med. Welt 8 (1937) 231.
[188]) Pierini: Rev. argent. Dermato-Sifilol. 19 (1935) 368.
[190]) Piesocki (sprich: Pjäsótzki): Diss. Genf 1935.
[191]) Pilz: Med. Klin. 7 (1938) 227.
[192]) Plaut und Bülow: Klin. Wschr. 8 (1935) 276.

[193]) Plaut und Stern: Naturwiss. 32 (1935) 557.
[194]) Proto: Ann. ital. Chir. 15 (1936) 31.
[195]) Pullido und Callazo: Med. Ibera 29 (1935) 136.
[196]) Reyer: Arch. Kinderheilk. 76 (1925) 215 u. 291.
[197]) Richter: Arch. Dermat. u. Syph. 153 (1927) 679.
[198]) Risak: Wien. klin. Wschr. 5 (1935) 144.
[199]) Röpke: Ztbl. Chir. 40 (1936) 2361.
[200]) Rominger: Merck's Jahresbericht 1936, S. 38.
[201]) Rosenberg: Arch. of Dermat. 37 (1938) 1010.
[202]) Roux und Jersin: Ann. Inst. Pasteur 2 (1889) 629.
[203]) — Ann. Inst. Pasteur 3 (1890) 213.
[204]) Rudy: Vitamine und Mangelkrankheiten. Ein Kapitel aus der menschlichen Ernährungslehre. Berlin 1936.
[205]) Rusznyák: Fortschr. Ther. 3 (1937) 129.
[206]) Rusznyák und Szent-Györgyi: Nature (London) 138 (1936) 27.
[207]) Rygh: Z. Vitaminforsch. 3 (1934) 27.
[208]) Salle und Rosenberg: Erg. inn. Med. 19 (1921) 31.
[209]) Schaaf: Ztbl. Haut- und Geschlechtskrkh. 46 (1933) 657.
[210]) Schade: Klin. Wschr. 2 (1935) 60.
[211]) Scheer: Klin. Wschr. 42 (1935) 1504.
[212]) — Münch. med. Wschr. 43 (1935) 1744.
[213]) Schelenz: Münch. med. Wschr. 52/53 (1937) 2065.
[214]) Scheunert, Reschke und Kohlemann: Biochem. Z. 288 (1936) 261.
[215]) Schloessmann: Chir. 10 (1935) 332.
[216]) Schmidt: Münch. med. Wschr. 9 (1936) 357.
[217]) Schmidt-Weylandt und Költzsch: Z. Hyg. u. Infektionskrkh. 108 (1927) 199.
[218]) Schneider und Widmann: Klin. Wschr. 41 (1935) 1454.
[219]) Schnetz: Med. Klin. 51 u. 52 (1937) 1696 und 1735.
[220]) Schöbel: Hippokrates, Wschr. neue dtsch. Heilk. 18 (1938) 457.
[221]) Schröder: Klin. Wsch. 14 (1935) 484.
[222]) Schröder-Berlin: Zahnärztl. Mitt. 44 (1938) 873.
[223]) Schröder und Einhauser: Münch. med. Wschr. 23 (1936) 923.
[224]) Schultz: Tierärztl. Rundsch. 31 (1935) 502.
[225]) Schultzer: The Lancet 225 (1933) 589.

[226]) Seckel: Dtsch. Med. Wschr. 19 (1927) 790.
[227]) Sedlacek: Med. Klin. 26 (1935) 848.
[228]) Sellei: Fortschr. Ther. 1 (1935) 27.
[229]) Seyderhelm und Greve: Vitamine und Blut. Leipzig 1935.
[230]) Sieburg: Dtsch. Med. Wschr., Beilage „Arzt und Sport" 3 (1937) 11.
[231]) Sigematu: Zitiert nach Ruge: Ztbl. Haut- u. Geschlechtskrkh. 58 (1938) 437.
[232]) Siwe: Klin. Wschr. 17 (1935) 1311.
[233]) Steiner: Wegweiser für eine neue klinische Zahn-, Mund- und Kieferheilkunde. München, Berlin 1938.
[234]) Stepp: Klin. Wschr. 19 (1934) 714.
[235]) — Kongr. inn. Med., Wiesbaden 15.—18. III, 1937.
[236]) — Münch. med. Wschr. 31 (1936) 1278.
[237]) — Neue dtsch. Klin. Bd. X, S. 2.
[238]) Stepp und P. György: Die Avitaminose. Berlin 1927.
[239]) Stepp, Kühnau und Schröder: Die Vitamine und ihre klinische Anwendung. München 1938.
[240]) Stepp und Pfannenstiel: Zitiert nach Schroeder· Med. Klin. 30 (1936) 1018.
[241]) Stepp und Schröder: Klin. Wschr. 5 (1935) 147.
[242]) Störmer: Zahnärztl. Mitt. 44 (1938) 875.
[243]) Stolte: In: W. Stepp: Verh. Ges. Verdauungs- u. Stoffwechselkrkh., Wiesbaden 1934.
[244]) Svirbely und Szent-Györgyi: Nature (London) 129 (1932) 576 u. 690.
[245]) v. Szent-Györgyi: Biochemical J. 22 (1928) 1387.
[246]) — Bull. Acad. Méd. R. 3 (1937) 17.
[247]) — Dtsch. Med. Wschr. 15 (1934) 556.
[248]) — Dtsch. Med. Wschr. 48 (1937) 1789.
[249]) — Science 72 (1930) 125.
[250]) Szlendak: Pedjatrja Polska (Bioch. Abt. Staatssch. Hyg. Warszawa) 12 (1932) 471.
[251]) Szüle: Dtsch. Med. Wschr. 17 (1933) 651.
[252]) Takahashi: Arch. klin. Chir. 181 (1935) 103.
[253]) Takahashi, Sinkiti, Masanori Sugai, Takesi Mori und Ryuzi Araki: Ztbl. Haut- u. Geschlechtskrkh. 57 (1938) 664.

[254]) Takahashi, Sinkiti, Yosikiyo Futagami und Shangun Chan: Ztbl. Haut- u. Geschlechtskrkh. 61 (1939) 112.
[255]) Tatsumi, Nagao, Okamura und Gamo: Klin. Wschr. 28 (1935) 1007.
[256]) v. Teubern: Verh. Med. Ges., Leipzig 5. XII. 1933.
[257]) Thaddea: Klin. Wschr. 36 (1935) 1275.
[258]) — Klin. Wschr. 24 (1937) 856.
[259]) Thaddea und Hoffmeister: Z. klin. Med. 132 (1937) 415.
[260]) Tillmanns, Hirsch und Dick: Z. Unters. Lebensm. 63 (1932) 253.
[261]) Tillmanns c. s.: Z. Unters, Lebensm. 65 (1933).
[262]) Török und Neufeld: Klin. Wschr. 12 (1936) 417.
[263]) Toyama, Ueda und Morikawa: Ztbl. Haut- u. Geschlechtskrkh. 57 (1937) 106.
[264]) Tressler, Mack und King: Am. J. Pharm. 107 (1935) 372.
[265]) Ueda und Fukai: Ztbl. Haut- u. Geschlechtskrkh. 57 (1937) 658.
[266]) Umber: Z. ärztl. Fortbild. 13 (1935) 392.
[267]) Veil: Münch. med. Wschr. 32 (1934) 1257.
[268]) Venzmer: Gesund durch Vitamine. Stuttgart 1935.
[269]) Vitaminkonferenz des Völkerbundes: Dtsch. Med. Wschr. 33 (1934) 1252.
[270]) Vitamin standardisation. Second international conference: The Lancet 227 (1934) 44.
[271]) Vogt: Münch. med. Wschr. 7 (1935) 263.
[272]) Volpe: Schweiz. med. Wschr. 22 (1937) 498.
[273]) Wachholder: Klin. Wschr. 17 (1936) 593.
[274]) Wachholder und Hamel: Klin. Wschr. 1 (1937) 10.
[275]) Wachholder, Heidinger, Grieben und Köhler: Biochem. Z. 295 (1938) 237.
[276]) Walkhoff: Die Vitamine in ihrer Bedeutung für die Entwicklung, Struktur und Widerstandsfähigkeit der Zähne gegen Erkrankungen. Berlin 1929.
[277]) Walther: Med. Klin. 8 (1938) 260.
[278]) Wentzler: Mschr. Kinderheilk. 59 (1934) 451.
[279]) Werner: Klin. Wschr. 1 (1938) 17.

[280]) Westin: Über Zahnveränderungen in Fällen von Skorbut Bd. 1/2.
[281]) — Z. Vitaminforsch. 2 (1933) 1.
[282]) Widenbauer: Mschr. Kinderheilk. 68 (1937) 360.
[283]) Wieters: Merck's Jahresbericht 1935, S. 77.
[284]) Willstaedt: Klin. Wschr. 47 u. 48 (1935) 1665 u. 1705.
[285]) Wolff: Schweiz. med. Wschr. 41 (1936) 984.
Yavorsky siehe Jaworski.
[286]) Zilva: Biochemical J. 29 (1935) 100.
[287]) — Nature (London) 140 (1937) 588.

Lebenslauf.

Am 21. 5. 1912 wurde ich in Riga als Sohn des Zahnarztes und Hausbesitzers Konstanty Malinowski a. d. H. Pobóg ∞ Antonina Beynarowiczówna a. d. H. Slepowron geboren.

Meine Kindheit verbrachte ich in Charkow (Kleinrußland) und Riga, wo ich ab Herbst 1920 das 11 stufige Private Knaben-Gymnasium Germanis besuchte. Am 17. 6. 1931 erhielt ich das Zeugnis der Reife. Das Studienjahr 1931 32 sah mich als immatrikulierten Studenten der Medizin und Chirurgie an der kgl. italienischen Universität zu Torino. In Torino habe ich mein erstes akademisches Examen: Osteologia-Knochenlehre bei Professor Giuseppe Levi absolviert. Im November 1932 wurde ich an der Friedrich-Wilhelms-Universität zu Berlin immatrikuliert, wo ich Medizin und Zahnheilkunde studierte, um mich dann auf Grund einer besonderen Neigung ganz der Zahnmedizin zu widmen. Das Physikum machte ich in Berlin. Während des Berliner Studiums habe ich wegen Platzmangels zwei Studiensemester auf Arbeitsmöglichkeit in der zahnärztlichen Klinik warten müssen. — Am 21. 12. 1938 schloß ich vor dem Prüfungsausschuß in Berlin mein zahnärztliches Staatsexamen ab, das ich interner Angelegenheiten wegen längere Zeit unterbrochen hatte. Vom September 1937 bis Juli 1938 arbeitete ich in der Universitäts-Hautpoliklinik Berlin, Ziegelstraße, an dem praktischen Teil meines Doktorthemas.

Nach dem Staatsexamen blieb ich zur Vervollkommnung und Spezialausbildung insbesondere auf dem Gebiete der zahnärztlichen Keramik und Chirurgie in Berlin, wo ich mich zur Zeit noch befinde.

Es ist mir eine angenehme Pflicht, Herrn Prof. Dr. med. Bommer für Überlassung des Themas meinen Dank auszusprechen.

Romuald Malinowski-Pobóg.

III. Vitamin C-Gehalt einiger Nahrungs- und Genußmittel.

1) entspricht sehr hohem, 2) reichlichem, 3) mäßigem, 4) gar keinem Gehalt an Vitamin C.

1	2	3	4
Brombeeren	Ananas	Äpfel [*8]	Butter
Grape fruit	Bananen, frisch	Endiviensalat	Honig
Gurken [*1]	Beerenarten wie: Erdbeeren, Heidelbeeren, Himbeeren, Holunderbeeren, Johannisbeeren, rot, Stachelbeeren	Hefe	Hühnereier, Dotter
Hagebutten [*2]		Kirschen	Kuhvollmilch, bestrahlt, pasteurisiert
Johannisbeeren, schwarz		Kürbis	Margarine (ohne Vitaminzusatz)
Kartoffeln [*3]	Blumenkohl	Kuhmagermilch	Pfifferlinge
Kohlarten wie: Grünkohl, Rotkohl, Weißkohl, frisch (ohne grüne Blätter), Wirsingkohl	Erbsen, grün	Kuhvollmilch, roh [*9]	Pflaumen, gedörrt
Kohlrabi [*4]	Frauenmilch [*7]	Rüben, Wurzel	Reis, gesamt
Kopfsalat	Rettich	Runkelrüben, Wurzel	Reis, poliert
Mangold	Rhabarber		Spargel, gekocht
Orangen [*5]	Sellerie, roh		
Paprikaschoten, grün [*6]			
Spargel, roh			
Tomaten, roh			
Wasserkresse			
Zitronen			
Zwiebeln			

Fall VI vor der Behandlung.



Fall VI nach der Behandlung.



Fall XIII vor der Behandlung.

Fall XIII nach der Behandlung.

Fall XVII vor der Behandlung.

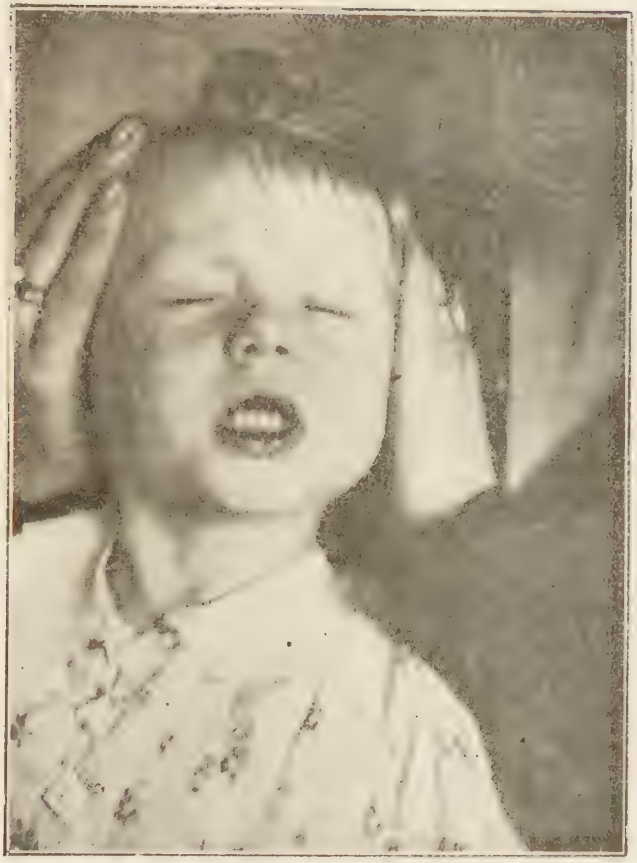

Fall XVII nach der Behandlung.

Fall XVII vor der Behandlung.

Fall XVII nach der Behandlung.

Fall XXI vor der Behandlung.

Fall XXI nach der Behandlung.